Lane Medical Library

Aus der chirurgischen Universitätsklinik der Charite zu Berlin.
Direktor: Geh. Rat Prof. Dr. Sauerbruch.

Ueber die Behandlung der Schenkelbrüche und ihre Erfolge

Inaugural-Dissertation

zur Erlangung der medizinischen Doktorwürde an der Friedrich-Wilhelms-Universität zu Berlin

Von

Alois Funke

aus Berlin

Tag der Promotion: 20. 2. 1928

Emil Ebering, Berlin NW 7, Mittelstraße 29.

276

Gedruckt mit Genehmigung der
Medizinischen Fakultät der Universität Berlin
Dekan: Prof. Dr. Grotjahn

Referent: Prof. Dr. Köhler

Inhalt.

	Seite
I. Literarischer Teil	5—26
Definition der Schenkelhernie	5
Ueber die Größe der Schenkelhernie	5
Aetiologie	5
Statistik	6
Der Einfluß der Kriegs- und Inflationszeit auf das Vorkommen der Schenkelhernie	8
Diagnose	9
Lipome	10
Der Bruchsackinhalt der Schenkelhernie im allgemeinen	11
Die inkarzerierte Schenkelhernie	13
Der Bruchsackinhalt der Inkarzerierten Schenkelhernie	13
Reposition und Taxis	14
Die Versorgung des Bruchsackinhalts	14
Mortalität	15 u. 17
Die Hernia properitonealis	16
Bruchband	16
Die Indikation zur Radikaloperation	17
Kontraindikation	14—17
Lokalanästhesie und Narkose	15—17
Die Operationsmethoden	18
Die Heilung p. p. i. und die Heilung p. s.	18—20
Mortalität der Radikaloperation	18—20
Die Statistik der Dauerheilungen	18—21
Die Ursachen der Rezidive	20—22
Kurz zusammengefaßte Hauptergebnisse dieser Arbeit	24
II. Krankengeschichten	27—54
Männer	27—33
Frauen	33—54
Kinder F 82	41
F 123	44
III. Tabellen	
Tabelle 1: Doppelbrüche	7
Tabelle 2: Das Alter des Patienten bei der Operation und beim Auftreten der Hernie	7
Tabelle 3: Verteilung der Schenkelhernie auf die Jahre 1914—1927	8
Tabelle 4: Der Bruchsackinhalt der freien und inkarzerierten Schenkelhernien	11
Tabelle 5: Der Bruchsakinhalt der inkarzierten Schenkelhernien	13
Tabelle 6: Die Erfolge der Schenkelhernienoperationen (Statistik der Dauerheilungen)	21
Abkürzungen	27

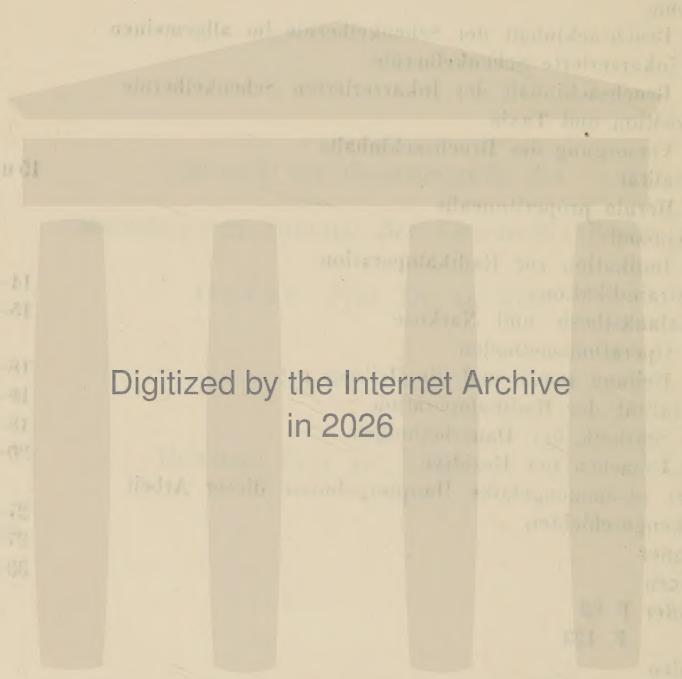

Digitized by the Internet Archive
in 2026

https://archive.org/details/ueberdiebehandlu0000aloi

I.

Literarischer Teil.

In der Chirurgischn Universitäts-Klinik der Charité in Berlin kamen von 1914 einschließlich bis Juli 1927 320 Schenkelhernien bei 295 Patienten zur Operation. Als Schenkelhernie wird hier die Hernia femoralis interna bezeichnet, die nach A. W. Meyers Einteilung durch das innere Fach und den Schenkelkanal aus der Fossa ovalis hervortritt.

Die alte Erfahrung, daß die Schenkelhernie selten mehr als hühnereigroß wird, kann hier bestätigt werden. Von 320 Schenkelhernien erreichten 274 nicht die Größe eines Hühnereis, 40 waren faustgroß und nur 6 hatten Kinderkopfgröße. Dieses bekannte Verhalten der Schenkelhernien wird von vielen Autoren auf die meist klein bleibende Bruchpforte und die sehr straffen Bänder der Bruchpforte zurückgeführt. Bei unseren Fällen wurde der untersuchende Arzt nur in 11 Fällen auf eine weite, offene Schenkelbruchpforte aufmerksam. Die enge Bruchpforte führt denn auch bei der Schenkelhernie sehr oft zur Einklemmung. Von 320 Schenkelhernien sind 128 eingeklemmt, das ist über $^2/_5$ der Fälle. Die weiten Bruchpforten führen naturgemäß nicht zur Inkarzeration und finden sich auch bei unserem Material unter den Fällen von freien Schenkelhernien. Kleine Hernien sind des öfteren präperitoneale Lipome, die sich hart anfühlen (Meyer) und nicht reponierbar sind. Von 23 sich hart anfühlenden Hernien sind in unserm Material 10 präperitoneale Lipome, im ganzen sind 14 Lipome vorhanden.

Was die Aetiologie unserer Schenkelhernien anbetrifft, so wird von den Patienten in 33 Fällen Verheben angegeben, achtmal schwere Arbeit, zweimal Bücken bei Feldarbeit, siebenmal ein Trauma durch Bockstoß, Mißhandlung etc., zweimal Abmagerung. Die traumatische Hernie soll nach Berger sehr selten sein. Im Falle F 16 wurde eine Frau von ihrem Manne mit Fußtritten mißhandelt. Bei dieser Frau fand man eine linksseitige Schenkelhernie und ferner über dem Leistenband einen Externusaponeurosenspalt mit Peritonealtasche. 110mal sind es mehr gebärende

Frauen, die mit einer Schenkelhernie belastet sind, 35mal Frauen mit Aborten, 44mal sind schwere Operationen durchgemacht worden, darunter Peritonitis, Appendizitis, Zwillingsgeburten, Bauchhöhlenschwangerschaft, Uterusexstirpation, wenn auch ein direkter Zusammenhang mit diesen stattgefundenen Operationen nicht ohne weiteres nachweisbar ist. Es können bei den mehrgebärenden Frauen Bindegewebsschwächen als Ursachen für die Hernien in Frage kommen, die sich in höherem Alter desto mehr auswirken. Bei Männern findet man ja sehr wenige Schenkelbrüche. Die größere Breite des weiblichen Beckens wird von vielen Autoren als Ursache der Schenkelhernien angeführt, von A. W. Meyer allerdings wird dem widersprochen. In 20 Fällen wird bei unserm Material Bindegewebsschwäche festgestellt.

Eine herniäre Disposition bei Leuten mit schlaffem Bänderapparat macht sich durch das Auftreten mehrerer Brüche geltend. So finden sich in unserm Material 24 doppelseitige Schenkelhernien und zwar nur bei Frauen, in 19 Fällen Schenkelhernien mit ein- oder doppelseitiger Leistenhernie vergesellschaftet. Vergl. Tabelle 1. Man macht bei älteren Frauen die Abmagerung für die Entstehung ihrer Hernien schuldig. Bei unsern 295 Patienten fallen nur 3 durch besondere Magerkeit auf. Die erhöhte Bauchpresse bei Hustenanfällen in Verbindung mit einem schwachen Bandapparat kommt mehrfach als Ursache für die Entstehung der Schenkelbrüche in Frage. In unserm Material wurden nur 12mal Lungenkrankheiten, speziell Bronchitis und Asthma festgestellt. Eine kongenitale Schenkelbruchanlage wird erst in neuerer Zeit mehr besprochen. Es stehen hier drei Fälle von Schenkelhernien bei Kindern zur Verfügung, davon 2 bei denen die Brüche von Geburt an bestanden. (F 82 und 123). Im jugendlichen Alter kommen im ganzen von 0 bis 20 Jahren 12 Schenkelhernien vor, davon 2 bei männlichen Individuen. Wenn oft die Meinung vertreten wird, daß „die Schenkelbrüche in der Regel erst jenseits des 40. Jahres auftreten“ (Meyer), so verschiebt unsere Statistik das Alter für das Entstehen der Brüche ein Jahrzehnt vorher. Wenn man die Statistik über das Alter der Person bei der Operation und beim Auftreten der Brüche vergleicht, so ist zu bemerken, daß im Alter von 21 bis 30 Jahren nur 23 Patienten wegen ihres Schenkelbruchs operiert wurden, daß aber bereits 47 in die-

sem Alter das Auftreten des Bruches bemerkt hatten. Die Höhepunkte der Operations- und Bruchentstehungsjahre liegen im Alter von 41 — 50 Jahren, liegen aber im Alter von 31 bis 40 Jahren nicht sehr viel niedriger. Für die Jahreszahl der Männer trifft allerdings die Zahl A. W. Meyers zu.

Tabelle 1.

Doppelbrüche

	Männer	Frauen	zus.
Hernia femoralis duplex	1	23	24
Hernia femoraliss in. et Hernia ing. sin.	1	2	3
Hernia femoralis dext. et H. ing. dext.	1	1	2
Hernia fem. dext. et H. ing. sin.	1	6	7
Einseitige Hernia femoralis et ing. dupl.	2	5	7
Hernia femoralis und Bauchhernie	0	3	3
Hernia femoralis und Nabelhernie	0	4	4
Hernia femoralis u. Rectusdiastasie mit Blasenbruch	0	1	1
Hernia femoralis u. Hernia properitonealis	0	1	1
Hernia femoralis mit Externusaponeurosenspalt mit Peritonealtasche	0	1	1
Hernia femoralis und Scrotumzyste der anderen Seite	1	—	1
	7	47	54

Tabelle 2.

Das Alter des Patienten bei der Operation u. beim Auftreten der Hernie.

Alter	Männer						Frauen						M. und F.	
	Alter des Patienten bei						Alter des Patienten bei							
	d. Operation			dem Auftr. d. H.			d. Operation			dem Auftr. d. H.			Op.	Auftret
	freie	inc.	zus.	freie	inc.	zus.	freie	inc.	zus.	freie	inc.	zus.		
0—10	0	0	0	0	0	0	3	0	3	3	0	3	3	3
11—20	1	0	1	1	1	2	3	0	3	7	0	7	4	9
21—30	3	1	4	5	0	5	19	0	19	37	5	42	23	47
31—40	2	0	2	2	2	4	46	11	57	43	16	59	59	63
41—50	4	4	8	3	4	7	49	28	77	29	31	60	85	67
51—60	6	7	13	4	6	10	33	22	55	24	21	45	68	55
61—70	3	5	8	3	3	6	17	25	42	9	11	30	50	36
71—80	2	0	2	1	0	1	1	12	13	0	5	5	19	6
81—90	0	0	0	0	0	0	0	2	2	0	1	1	2	1

Tabelle 3.

Verteilung der Schenkelhernien auf die Jahre 1914 — 1927.

	nicht inc. Hernien bei		inc. Hernien bei		inc. und nicht inc. Hernien	Exitus
	Männern	Frauen	Männern	Frauen	zusammen	
1914	2	2	1	9	20	2
1915	3	8	1	8	20	0
1916	0	10	7	21	38	2
1917	1	18	3	32	54	3
1918	0	17	0	8	25	0
1919	1	16	2	4	23	1
1920	1	4	1	2	8	2
1921	2	11	0	5	18	2
1922	2	17	0	2	21	1
1923	1	10	0	4	15	0
1924	1	12	1	3	17	0
1925	3	9	0	1	13	0
1926	2	7	1	5	15	0
1927	2	10	0	2	14	0

Die Frauen bekamen also in den vergangenen 14 Jahren ihre Schenkelbrüche früher als es bis dahin der Fall war. Es liegt nahe, Kriegs- und Inflationszeit ursächlich mit dem herabgesetzten Hernienentstehungsalter bezw. den vermehrten incarzerierten Brüchen im Zusammenhang zu bringen. Vergl. Tabelle 3.

Die Aufstellung beweist ein Anwachsen der Schenkelbrüche vom zweiten Kriegsjahr ab, um im vierten Kriegsjahr den Höhepunkt zu erreichen, fast die dreifache Anzahl gegenüber 1914 und 1924. Die niedrige Zahl im Jahre 1920 ist nicht zu erklären. Vor allem zeigt sich ein Anwachsen der incarzerierten Hernien auf das Vierfache der Anzahl des Jahres 1914 und auf das 10- bis 20-fache der Fälle in den Jahren nach 1922. Die 13 Todesfälle während und nach der Operation liegen ebenfalls in den Jahren 1914 bis 1922. In der Kriegs- und Inflationszeit war die werktätige Arbeit der Frauen bedeutend schwieriger und reichhaltiger wie zu normalen Zeiten, da sie den Mann bei den schwersten Arbeiten vertreten mußten, zumal die Patienten, die in der Charité

operiert wurden, durchweg aus den unteren sozialen Schichten stammen. Es wäre also abzuwarten, ob in den nächsten Jahren sich die Ergebnisse ähnlicher Statistiken wieder verschieben, denn nach den letzten großen Statistiken sollen die Schenkelhernien mit zunehmendem Alter an Häufigkeit zunehmen und z. B. mit dem 70. Jahre ihre größte Häufigkeit erreichen. Diese Zahlen treffen für unser Material nicht zu. Vergl. 2. Ebenso ist das Häufigkeitsmaximum für unser Material nicht wie bisher bei Wernher, Berger, Perriolat (von A. W. Meyer angeführt), vom 55. bis 70. Jahre sondern bei weitem vom 40. bis 60. Jahre, (vergl. Tabelle 2) für das Jahr der Operation, für das Entstehen bezw. das erste Auftreten der Hernie sogar ganz deutlich zwischen 31 und 50 Jahren und ist auffallenderweise für das 21. bis 30. Jahr bedeutend höher wie für das 60. bis 70. Jahr, wo früher die Schenkelhernie am häufigsten aufgetreten ist. Im übrigen sind die bekannten Statistiken Bergers und anderer zu bestätigen, daß rechtsseitige Schenkelhernien fast doppelt soviel auftreten als linksseitige. Von 320 Schenkelhernien sind bei unserm Material 201 rechtsseitig und 119 linksseitig. Diese auffällige, von vielen Autoren angegebene Tatsache war bisher nicht zu erklären. Doppelseitige Schenkelbrüche wurden 24 gefunden, alle bei Frauen. Die Kombination von Schenkel- und Leistenbrüchen ist aus der Tabelle 1 zu ersehen. Diese Kombination kam im ganzen 19mal vor. Ebenso ist die Kombination von Schenkelbrüchen und andern Brüchen aus Tabelle 1 zu ersehen.

Im ganzen liegen 295 Krankengeschichten vor, mit 320 Fällen von Schenkelbrüchen, davon 38 bei Männern und 282 bei Frauen.

Was die Diagnose unsrer Schenkelbrüche anbetrifft, so sind eine Anzahl Fehldiagnosen vorgekommen, die selbst gewiegten Diagnostikern passieren können. Es wurde im Fall 191 ein reponiblerSchenkelbruch diagnostiziert. Erst während der Operation stellte es sich heraus, daß ein Leistenbruch vorlag. Einige andere erst operativ festgestellten Leistenbrüche, die erst für Schenkelbrüche gehalten wurden, sind in diese Statistik nicht mit aufgenommen worden. In den weitaus meisten Fällen (274 Fälle) konnte schon aus dem Sitz unterhalb des Leistenbandes die Dia-

gnose Schenkelhernie gesichert werden, wenn auch der Stiel nicht immer festgestellt werden konnte, speziell die Lage des Bruchsackhalses zum Tuberculum pubicum, der beim Schenkelbruch ja stets innen liegt, dagegen beim Leistenbruch außen, eine alte bekannte Regel Coopers, die in allen Lehrbüchern angegeben ist. Bei einigen sehr fetten Individuen stieß man trotzdem in bezug auf die Diagnose auf Schwierigkeiten. Da es sich größtenteils um geübte Untersucher handelte, ist daraus zu ersehen, daß die Differentialdiagnose unter Umständen doch nicht immer so leicht ist. Nur in 12 Fällen lag die Geschwulst über dem Leistenband, in 23 Fällen im Verlauf des Ligamentes selbst. Aber eine genaue Abtastung wird sehr oft dazu führen, die Lage des Stiels zu erkennen. Schwieriger ist es, den Stiel festzustellen, wenn der Bruchsack leer und dünnwandig ist, wie dies in 41 Fällen gewesen ist, ganz abgesehen von fetten Individuen, wo die Diagnose selbstverständlich schwerer zu stellen ist. Eine leere Bruchpforte war nur in 10 Fällen vorhanden und für zwei Finger durchgängig. Erfahrungsgemäß ist die Bruchpforte bei Schenkelhernien meist sehr eng. In einem Falle (F 4) wurde eine bei längerem Stehen entstehende hühnereigroße Geschwulst in der Nähe der Vulva festgestellt, die bei der Operation nach Wegpräparieren des Fettes sich als pflaumengroßes Knäuel varikös erweiterter Venen herausstellte, die unterbunden und entfernt, wurden. Inwiefern die Diagnose in diesem Falle Schwierigkeiten machte, ist aus dem Bericht nicht zu ersehen.

Lipome waren in 14 Fällen vorgelagert. In Fall M 28 handelt es sich um eine beim Pressen hühnereigroße Geschwulst, die reponibel war. Die Vorwölbung war nach großen Anstrengungen eingetreten. Leistenkanal und Samenstrang waren frei. Die Geschwulst kam aus der Fossa ovalis hervor. Ein eigentlicher Bruchsack war jedoch nicht vorhanden, nur ein Stumpf. Das Fett wurde entfernt, der Stumpf wurde zurückgeschoben bis oberhalb des Leistenbandes und am Internus vernäht, die Bruchpforte wurde geschlossen. Im Fall M 29 war ein linksseitiger Schenkelfettbruch festzustellen. Im Fall 158 wurde nach dem äußeren Befund ein Schenkelhernienrezidiv diagnostiziert. Ein Hernienrezidiv wurde operativ nicht festgestellt, wohl aber eine Drüse aus der Narbengegend entfernt.

Als Bruchsackinhalt wurde bei unserm Material laut folgender Tabelle festgestellt:

Tabelle 4.

Dünndarm (3)*	45 mal
Dünndarm und Netz zusammen (3)	42 mal
Netz allein (61)	86 mal
Colon	3 mal
Apendix mit und ohne Darm und Netz (4)	13 mal
Darmwandbruch	6 mal
Ovarium	1 mal
Tube	mal
Blasenwandbruch (1)	1 mal
Fettgewebe (1)	2 mal
kein Inhalt (38)	41 mal.

Diese Aufstellung zeigt, daß Netz als Bruchinhalt am meisten vorkommt, während man sonst in der Literatur die Angabe findet, daß an erster Stelle Dünndarm steht. Colon und Appendix kommen zusammen 16 mal vor. Darmwandbruch, fälschlich Littrésche Hernie genannt, kommt nur 6 mal vor. Alle anderen genannten Eingeweide sind schon Raritäten.

Bei den freien Hernien findet sich der Bruchsack in 38 Fällen leer, mit seiner Umgebung verwachsen viermal. Der Inhalt des Bruchsacks ist 49 mal miteinander bezw. wandverwachsen, dreimal finden wir eine dicke Bruchwand. Diese angeführten Verhältnisse rufen oft eine dauernde Irreponibilität hervor, die bei 68 freien Hernien (von 192) festgestellt werden konnte. In 15 Fällen wurde Bruchwasser gefunden. Der Bruchsack fehlte in 4 Fällen von freien Hernien, er war zurückgeschlüpft. In 5 Fällen war der Bruchsack mehrkammerig und ausgestülpt. In einem Fall waren die in den Bruchsackwänden befindlichen Gefäße thrombosiert. Bei der Operation wurde Darm 3 mal und Netz 31 mal reponiert, weil sie weder beschädigt noch wandverwachsen waren. Netz- oder Netzteile, die entweder verklumpt oder wandverwachsen waren, wurden, wenn sie schwer zu lösen waren, mit dem Bruchsack reseziert. Im Fall 234 reichte der Bruchsack bis unter die Fascia lata. Im Bruchsack befand sich wandständiges Netz. Der Bruch war irreponibel und hart.

* Die eingeklammerten Zahlen gelten speziell für die freien Hernien, vgl. auch Tabelle 5.

Die Appendix war 13 mal als Bruchinhalt vorhanden, in allen Fällen rechtsseitig und bei Frauen. Im Falle 168 war ein kugliges Gebilde zu fühlen. Im Bruchsack fand man Darm, den Wurmfortsatz und die rechten Adnexe. Im Falle 215 war rechts ein kirschgroßer, kugliger, resistenter Inhalt tastbar. Man fand im Bruchsack einen unveränderten Wurmfortsatz mit Netz. Im Falle 90 war eine gangränöse Appendix zurückgeschlüpft und mußte durch Laparatomie wieder gesichtet werden. Im Fall 258 war ein schwer entzündeter Wurmfortsatz mit dem Bruchsack verwachsen. Im Fall 121 fand man einen ungewöhnlich langen Wurmfortsatz, mit seinem distalsten Teil eingeklemmt. Es gelang Coecum mit Appendix vorzulegen, anschließend Appendectomie. Bei Fall 99 fand man im mißfarbenen Bruchsack in grünlichem, sulzigen Exudat am Bruchring die blauschwarze Appendixspitze, die reponiert werden konnte, da die Spitze selbst unbeschädigt war und nur eine gefärbte Fettkappe hatte. Im Fall 72 waren Dünndarm und Appendix eingeklemmt, die sich beide sehr schnell erholten und reponiert wurden. Bei F 141 wurde eine gangränöse Darmschlinge mit Appendix im Gesunden abgetragen. In diesen und anderen ähnlichen Fällen — im ganzen 13 — fand 8 mal Appendectomie und 5 mal Reposition statt. Die Diagnose Appendizitis konnte vorher in keinem Falle gestellt werden, weil meist die Inkarzerationserscheinungen im Vordergrunde standen. Daß die Prognose von Bruchsack-Appendizitis gut ist, zeigt der Verlauf aller Fälle. Es trat kein Exitus ein, nur im Falle 141 ein Narbenrezidiv an der Bauchwand.

Im Falle 197 fällt anamnestisch der Urindrang auf. Als Bruchinhalt fand man einen Teil der Blase, die reponiert werden konnte. Die Blase als Bruchsackinhalt rechts soll häufiger sein als links, in diesem Falle war der Blasenbruch links. Im Fall 168 waren rechts die Adnexe im Bruchsack enthalten neben Appendix und Darm. Bei F 127 (keine Geburten) traten plötzliche Kreuzschmerzen auf, die bis in das rechte Bein zogen unter plötzlicher Vorbildung der rechten Schenkelbeuge, es entstand dort ein hühnereigroßer, gestielter, fester Tumor, der irreponibel war. Im bläulich schimmernden Bruchsack fand man, in hellrötlicher Gallerte schwimmend, die Fimbria der Tube. Sie wurde reponiert. Im Fall 170 konnte ein rechtes Ovarium festgestellt werden.

Von 320 Schenkelhernien sind bei unserm Material 128 incarceriert. 17 davon sind bei Männern. Von 282 Schenkelhernien bei Frauen sind 111 incarceriert. In $^2/_5$ aller Fälle handelt es sich also um incarcerierte Hernien, bei den Männern um etwas mehr als 40 %. Rechtsseitige incarcerierte Hernien sind doppelt soviel da als linksseitige. Anamnestisch ließ sich feststellen, daß von den 128 incarcerierten Hernien vorher nur 26 reponibel waren, was vielleicht auf eine besondere Disposition irreponibler Hernien zur Incarceration schließen läßt. Die Diagnose der incarcerierten Hernien ist bei unseren Fällen nie auf Schwierigkeiten gestoßen. Eine Uebersicht über den Bruchinhalt der incarcerierten Hernien unseres Materials gibt Tabelle 5, vgl. auch Tabelle 4.

Tabelle 5.

Bruchinhalt incarcerierter Hernien.

Bruchsackinhalt	bei Männern	Frauen	zusammen
leerer Bruchsack	1	1	2
Dünndarm	6	36	42
Colon	0	2	2
Netz	4	21	25
Netz u. Darm	6	33	39
Appendix	0	9	9
Andere Eingeweide	0	Ovarium u. Tube	2
Fettgewebe	0	2	2
Darmwandbruch	1	5	6

Am häufigsten finden wir als Bruchinhalt incarcerierter Hernien laut Tabelle 5 Dünndarm. Darmwandbrüche sind selten im Gegensatz zu Mitteilungen anderer Autoren. Bei den 81 Darm- und Netzdarmbrüchen sind 43 Resektionen vorgenommen worden, in den meisten Fällen wurde Seit-zu-Seit-Anastomose gemacht. In den Fällen, wo Darm und Netz unverändert waren oder sich schnell erholten, wurde die Reposition durchgeführt, wenn die sonstigen Verhältnisse es zuließen. Netzresektion kam nur 23 mal in Frage, es war nur in 10 Fällen nekrotisch, aber 23 mal verklumpt und wandverwachsen oder verklebt. In 45 Fällen war Bruchwasser vorhanden, das nur in 4 Fällen ganz klar war,

13 mal trübe, 16 mal tingiert und 9 mal stinkend und jauchig. In 3 Fällen ergießt sich das Bruchwasser über die Wunde.

In 19 Fällen bestand Nekrose des Darmes, Perforation 6 mal, 40 mal Stauungserscheinungen, die in weitaus den meisten Fällen zurückgingen. Appendectomie fand 6 mal und 3 mal Reposition des Wurmfortsatzes statt. 2 mal wurde Fettgewebe als Inhalt des Bruchsacks gefunden. In 2 Fällen war der Bruchsack leer. Vergl. M 17 und F 136. Bei F 136 waren am Abend vor der Operation Incarcerationserscheinungen aufgetreten. Am folgenden Morgen glückte die Reposition. Bei der Operation fand man einen leeren, schlaffen Brucksack, der typisch versorgt wurde. Im Fall M 17 war die Bruchgeschwulst während der Fahrt zur Charité zurückgegangen. Man tastete einen weichen, flachen Tumor und diagnostizierte gleich einen leeren Bruchsack. Im Fall F 180 fand man ein kleines praeperitoneales Lipom in Verbindung mit dem Bruchsack, dessen Fetthüllen stark infarziert waren. Im Bruchsack fand man Appendices epiploicae und das Colon Sigmoideum, nicht infarziert. Im Falle 196, der nach der Operation zum Exitus kam, fand man im Bruchsack Coecum, Dünndarm und Colon transversum. Der Magen befand sich in Nähe der Bruchpforte. Im Fall 241 fand man einen derben, schwieligen Bruchsack, teilweise blau verfärbt, mit sehr dickem veränderten Bruchwasser und einen bohnengroßen selbst amputierten Netzteil. Die Netzreste waren gut erhalten. In einem Fall war der Bruchsack in Höhe des Incarcerationsringes mit diesem verwachsen.

Auf die Gefahr der Repositionsversuche braucht hier nicht hingewiesen zu werden. Bis auf den Fall 136, über den weiter vorn berichtet wurde, sind Taxisversuche in 13 Fällen von Aerzten ohne Erfolg unternommen worden. Danach wurden die schwer leidenden Patienten dann sofort der Charité überwiesen. Operation ist heute die Regel, Taxis die Ausnahme. Ob man die Taxis bei kachektischen alten Frauen vor der Operation versuchen soll, darüber ist vielleicht zu diskutieren.

Die Darmresektion wurde (siehe oben) in 43 Fällen durchgeführt, das Mixtorsche Röhrchen mehrmals mit bestem Erfolg verwandt, der Anus praeternaturalis wurde nicht angewandt. In der Literatur wird darauf hingewiesen, daß bei deutlichen Ileus-

erscheinungen die Anlegung eines Anus praeternaturalis allein lebensrettend sein kann (Meyer). Die zum Exitus gekommenen Fälle müßten daraufhin nachgesehen werden (siehe unten).

Der Inkarzerationsring wurde in den meisten Fällen nur eingekerbt, nach medial hin. In 11 Fällen wurde das Leistenband gespalten. In manchen Fällen genügte auch nach Eröffnung des Bruchsackes ein manuelles Vorgehen zur Erweiterung der engen Bruchpforte. Meistens wurde dann noch Versorgung des Bruchsackes und die Radikaloperation angeschlossen, nur bei peritonealen Erscheinungen wurde von einem sofortigen Verschluß der Bruchpforte Abstand genommen, wie es ja selbstverständlich ist. Drain und Tamponade wurden in 20 Fällen gebraucht.

Die Mortalität der incarcerierten Schenkelhernien war in den Kriegs- und Inflationsjahren bei unserm Material größer als vorher und später. Aus Tabelle 3 ist zu ersehen, daß seit 1922 keine Todesfälle mehr gelegentlich der Operation incarcerierter Schenkelhernien vorkamen. Von 128 Fällen incarcerierter Hernien kommen 12 zum Exitus, das sind 9 $^1/_3$ %. Von 17 Männern sterben 2 = 11,7 % Mortalität. Von 111 Frauen sterben 10 = 9 % Mortalität. Bis 55 Jahren ist die Mortalität gleich 0 %, über 55 Jahre ist die Mortalität 13 bis 14 %, über 70 Jahre beträgt sie 45 %.

Die Todesfälle stehen in einem bestimmten Verhältnis zu dem Alter der incarcerierten Hernien. In 56 Fällen kam der incarcerierte Bruch 24 Stunden nach Beginn der ersten Incarcerationserscheinungen zur Operation. Nur ein Todesfall F 159 ist für diese Reihe von Fällen durch Lungenemphysem und Herzschwäche drei Tage nach der Operation zu beklagen. In 21 Fällen fand die Operation 48 Stunden nach Einsatz der Incarcerationserscheinungen statt, wieder nur ein Todesfall (F 79) durch Perforationsperitonitis und Lungenödem. Der Exitus trat noch während der Operation ein. 16 Fälle kommen nach 4 Tagen zur Operation mit 3 Todesfällen, 1 Exitus kam während der Operation (M 20) an den Folgen von Peritonitis und einer Aspirationspneumonie zustande. Der zweite Patient (M 26) starb an Gasphlegmone einen Tag nach der Operation, der dritte (F 36) nach fünf Tagen an Ileus. Hier hätte man zweckmäßig statt der Resektion einen Anus praeternaturalis anzulegen versuchen können, wie weiter oben angedeutet worden war.

Die meisten Todesfälle — nämlich 5 — kamen bei den länger als 4 Tagen incarcerierten Hernien vor (14), ein Exitus durch dauernden Operationschock einen Tag nach der Operation (F 196) — siehe oben. Im Bruchsack waren Coecum, Dünndarm und Colon transversum mit zwei Schnürringen. Bei Lösungsversuchen reißt das Quercolon ein und ergießt den Darminhalt über den herausgelegten Bruchsackinhalt, so daß der gesamte Bruchsackinhalt reseziert werden mußte. Seit-zu-Seit Anastomose zwischen Colon und Dünndarm. Der zweite Fall (F 174) ist eine doppelseitige Hernie, wovon die eine incarceriert war und zuerst operiert wurde. Die andere incarcerierte nach 8 Tagen, wiederum Operation und einen Tag später Exitus an Herzschwäche. Der nächste Fall (F 52) ging 2 Tage nach der Operation an Peritonitis ein, nachdem der mürbe Darm während der Operation eingerissen war. Fall 73: Die perforierte Schenkelhernie führte zu einer kotigen Peritonitis und zum Exitus ein Tag nach der Operation. Der letzte Fall von den 5 Exitus ging 3 Tage nach der Operation an Pneumonie ein. 2 andere Fälle (175 und F 12) wurden in somnolentem Zustand eingeliefert. Fall 175 kam nach Cholecystectomie und Operation einer incarcerierten rechtsseitigen Schenkelhernie, die durch Laparatomie von oben her angegangen wurde, in der Nacht darauf zum Exitus. Fall F 12 ging an einer eitrigen Peritonitis in der Nacht nach der Operation zugrunde.

8 von den oben zum Exitus gekommenen Patienten wurden mit schwersten Inkarzerationserscheinungen eingeliefert, 2 mit mittelschweren und 2 mit leichteren.

Eine Hernia properitonealis wurde einmal gefunden (F 139).

Nun wäre noch kurz auf die Bruchbandbehandlung einzugehen. Ein ideales Schenkelbruchband gibt es nicht. Bruchbänder wurden vor der Operation unserer Schenkelhernienpatienten in 50 Fällen getragen, 35 bei freien Hernien, wobei 13 trotz des Bruchbandes zeitweise größere Beschwerden hatten. Von später incarcerierten Hernien trugen 13 Patienten vorher ein Bruchband, und alle 13 kamen zur Operation. Wenn einer Operation freier Hernien Schwierigkeiten im Wege stehen, müßte man notgedrungen zu diesem sehr unvollkommenen Mittel greifen, Es sollen Spontanheilungen der Schenkelhernien nach dem Tragen von

Bruchbändern vorgekommen sein durch Zystenbildung im Bruchsack und späteren Verschluß. Zystenbildung bei gleichzeitigem Tragen eines Bruchbandes wurde in unserm Material nur einmal gefunden, trotzdem 50 Bruchbandträger und unabhängig davon 9 Fälle mit Zystenbildung zu zählen sind.

Aus der steigenden Mortalitätskurve (s. oben) der Schenkelhernie mit zunehmendem Alter ist zu ersehen, daß die Indikation zur Operation der incarcerierten Schenkelhernien eine absolute ist. Da jede freie Hernie incarcerieren kann, so ist auch für die freien Hernien die Operation geboten, wenn nicht eine Gegenindikation vorliegt, wie sie auch bei andern Operationen gilt, zumal die Mortalität der freien Schenkelhernie so außerordentlich gering ist, beträgt sie doch bei unserm Material nur ½ %. Tatsächlich ist bei den freien Hernien nur ein Exitus eingetreten, siehe Fall M 2. Es handelt sich dort um einen 72jährigen Mann, der seit 30 Jahren eine Leistenhernie und seit 1½ Jahren eine gleichseitige Schenkelhernie hatte, die ihm einige Beschwerden machte. Die Operation ging glatt von statten mit folgender Heilung p. p. i. nach 8 Tagen. Dann stand er auf, saß in einem Sessel, bekommt am gleichen Tage nachmittags eine linksseitige Hemiplegie und stirbt einen Tag später an den Folgen des Gehirnschlages (s. Sektionsbefund) und einer beiderseitigen hypostatischen Pneumonie. Kein Embolus im Gehirn und keine Arteriosklerose der Arteria cerebri media. Wäre der Fall früher zur Operation gekommen, wäre auch die sekundäre Mortalität der freien Schenkelhernie gleich Null, so beträgt sie ½ %. Praktisch genommen besteht also keine Gefahr, von Zufälligkeiten, wie dem obigen Fall abgesehen, zumal die primäre Mortalität ja auch dort tatsächlich gleich Null ist.

Die freie Schenkelhernie bringt insofern mancherlei Beschwerden mit sich, als selbst ganz kleine Brüche, die noch nicht entdeckt sind, zeitweise nervöse Magen- oder Darmbeschwerden machen. In 5 Fällen ist das auch für unser Material zutreffend. Es handelt sich dann wohl um anfallsweise auftretende Incarcerationserscheinungen (Meyer S. 60). Kontraindizierend sind vor allem hohes Alter; sonst gibt es kaum eine Gegenindikation, von ganz ausgefallenen Krankheitszuständen abgesehen.

Die Lokalanästhesie ist heute absolut herrschend geworden für alle Bruchoperationen. Sie wurde hier in 264 Fällen an-

gewendet, 22 mal gab man Aether, 14 mal Mischnarkose und 2mal Morphium neben der Lokalanästhesie. Aether und Mischnarkose wurden hauptsächlich angewandt in Fällen von Laparatomie und bei sehr ängstlichen Patienten, ferner Aether öfter bei Doppeloperationen.

Ob man bei der Operation den Längsschnitt oder den Inguinalschnitt über und parallel zum Ligamentum Pouparti ausführt, bleibt sich gleich. Bevorzugt wird der Vertikalschnitt, er wurde hier 155 mal angewandt, der Parallelschnitt über oder unter dem Leistenband wurde 87 mal ausgeführt, 14 mal der Ovalärschnitt und 9 mal Laparatomie.

Die Operationsmethoden, die in der Chir. Univ.-Klinik zu Berlin bei der Radikaloperation der Schenkelhernie angewandt worden sind, sind in ihrer Auswahl weniger vielseitig und beschränken sich auf die am meisten gebräuchlichen und bekannten kruralen und inguinalen Methoden, ab und zu in Verbindung mit Fascien- und Muskellappenplastik. Die Bruchsackexstirpation und typische Versorgung des Bruchsackstumpfes wurde in allen Fällen vorgenommen. Die Billrothsche Methode wurde in 67 Fällen angewandt. Ohne besondere Rücksicht auf den Schenkelkanal zu nehmen, werden Ligamentum Pouparti und Musculus pectineus, und zwar die Fascie des Muskels, durch Knopfnähte aneinandergenäht. Vereinzelt wird auch die Adduktorenfascie statt der Pectineusfascie gefaßt. Es handelt sich hier um eine sehr leichte und gerade deswegen sehr gebräuchliche Methode.

Nur in 2 Fällen verwandte man als Naht die Tabaksbeutelnaht zwischen Ligamentum Pouparti und Musculus pectineus, Fascia lata und zurück zum Ligamentum inguinale, eine Methode, die zuletzt durch Coley besonders ausgebildet wurde. In weitaus der größten Zahl aber wurde die Methode verwandt, bei der unter besonderer Rücksicht auf den Schenkelkanal und ohne besondere Behandlung des Bruchsackstumpfes das Ligamentum Pouparti an das Ligamentum Cooperi unter gleichzeitiger Durchstechung des Musculus pectineus geheftet wird. Diese Methode ist bekannt unter dem Namen von Freysche Methode. Andere Autoren haben diese Methode wohl komplizierter aber damit nicht besser gemacht. In den „Operationsübungen" von Axhausen ist sie zur klassischen

Radikaloperation geworden, die öfter als die typische Radikaloperation bezeichnet wird. Sie wurde bei uns in 115 Fällen angewandt, wie sich später zeigen wird, mit dem allerbesten Erfolg.

In 4 Fällen wird im Anschluß an diese Methode die Gefäßscheide mit der Plica falciformis in die Befestigung mit einbezogen, also ein vollständiger Verschluß auch der äußeren Schenkelbruchpforte damit erreicht (Tricomi)

Die Küsterschen Etagennähte werden in 16 Fällen angewandt. Die Bruchpforte wird hierbei derart geschlossen, daß man unter Leitung des Fingers aus der Tiefe herauf mehrreihig und etagenförmig die beiderseitigen Begrenzungen mit Catgutfäden fast und dadurch einen vollkommenen Bruchpfortenverschluß erreicht.

Nach Berger wurde nur 2 mal operiert. Er fixiert den abgebundenen Bruchsack unter der Aponeurose des Obliquus externus oberhalb des Ligamentum Pouparti und legt eine Tabaksbeutelnaht um den Schenkelring, außerdem Knopfnähte wie vorher vom Ligamentum Pouparti zur Fascia pectinea.

Nur 2 mal wurde Kochers bekannte Methode angewandt, der den Leistenring schlitzförmig eröffnet und den Bruchsack durch die schlitzförmige Spalte des Leistenkanals mit der Kocherschen Zange faßt. Der Bruchsack wird alsdann versorgt, den Stumpf läßt man zurückschlüpfen. Dann folgt die von Freysche Naht.

Von den Inguinalmethoden, die ja auch in sehr reichhaltiger Menge vorhanden sind, wurden nur einige bekannte und bewährte Methoden angewandt. Nach Längsspaltung der Obliquusfascie wird der Bruchsack vom inguinalen Wege aus versorgt, was nur auf Schwierigkeiten stößt, wenn der Bruchsack mit seinem distalen Ende mit seiner Umgebung verwachsen ist, weil es dann nicht gelingt, ihn nach oben zu ziehen und man dann doch noch nachträglich krural vorgehen muß. Das ist bei unserm Material mehrmals vorgekommen, ist aber eigentlich selten. Dann folgt wieder die von Freysche Naht, also Befestigung des Ligamentum Pouparti an das Ligamentum Cooperi, möglichst bis in die Nähe der Gefäßscheide. So ging Ruggi vor. Hier wurden 8 Fälle so behandelt.

Andrerseits kann man auch vorgehen wie beim Bassini, also einen muskulösen Abschluß schaffen, indem man Internus und Transversus an das Ligamentum Cooperi näht, was hier 36 mal

geschehen ist. Die Modifikation dieser Methode nach Berndt wurde einmal ausgeführt (vergl. F 33).

Nach der Methode von Reich, die als letzte der inguinalen Methoden hier genannt wird, wurden 7 Fälle operiert. Nach Eröffnung des Leistenkanals und Spaltung der Fascia transversa wird die Schenkelhernie nach oben luxiert und so zu einer Leistenhernie gemacht und auch weiter als solche behandelt.

Axhausen wandte bei den Fällen, die er operierte, zeitweise eine kombinierte Methode an, die der Kummerschen Methode ähnlich ist. (Vergl. M 7). Nach dieser kombinierten Methode operierte Axhausen hier 7 Fälle. Bei F 219 wandte er eine Methode an, die der von Berger ähnelt, vergl. oben und F 219.

An Plastiken wurde nach Salzers Methode 21 mal operiert, davon 3 mal Kombinationen mit kruralen Methoden, einmal mit Fettlappeneinlagerung in den Schenkelkanal. Man schlägt bei der Salzerschen Methode einen dreieckig geformten Fascienlappen aus dem Pectineus, die Basis nach oben hin, nach oben um und näht ihn am Ligamentum inguinale fest.

Laparatomiemethoden wurden nicht angewandt, es sei denn, daß eine Laparatomie wegen Appendicitis, Peritonitis oder Ileus nötig wurde. Nur in einem Falle (F 175) wurden Schenkelbruchsack und Bruchpforte nach voraufgegangener Laparatomie und Cholezystectomie von oben her behandelt.

Eine Heilung p. p. i. fand in 246 Fällen statt, 49 mal nur Heilung p. s., davon bei den freien Hernien 21 mal. Die verzögerte Heilung war zurückzuführen auf Fadenfisteln (9), Nekrosen (3), Abszeß (9), Sekretion (15), Hämatom (2), Drain und Tamponade (4), Fascienabstoßung (1). Andere Komplikationen traten ebenfalls auf, und zwar Phlegmone (1), Erysipel (1), subcutane Venenblutung (1), Venenthrombose, Phlebitis, Embolie und Lungeninfarkt je 1 mal.

Ueber die Mortalität der Radikaloperationen nicht incarcerierter Hernien ist weiter oben bereits gesprochen worden. Die primäre Mortalität der freien Schenkelhernien beträgt für unser Material Null, die sekundäre Mortalität ½ %. Arterienverletzungen haben nicht stattgefunden. Eine subcutane Venenblublutung (F 228) wird durch Umstechung gestillt.

Zur Beurteilung der Methoden, nach denen operiert wurde,

sind die Dauerheilungen maßgebend. Zur Statistik der Dauerheiheilungen können die Operationsberichte nur von den Patienten herangezogen werden, die sich auf Anfrage meldeten bezw. nachunteruntersucht wurden. Auch alle Fälle, bei denen aus den Operationsberichten die Operationsmethode nicht mit Sicherheit festzustellen ist, scheiden in der Statistik aus. So bleiben von 320 Fällen nur 188 verwertbar. 13 Patienten sind während oder nach der Operation zum Exitus gekommen. 7 wurden nicht ermittelt, 27 sind draußen im Laufe der Jahre gestorben.

Tabelle 6.

Die Erfolge der Schenkelhernienoperationen.

Operationsmethoden nach	Zahl der nachkontrollierten Fälle	Zahl der Rezidive	Rezidive in %
Billroth	43	5	12
von Frey	67	0	0
Tricomi	2	0	0
Küster	15	0	0
Berger	1	0	0
Kocher	2	0	0
Axhausen (kombinierte Krural-Inguinal-methode)	7	0	0
Ruggi-	4	1	25
Bassini	27	1	3,7
Reich	6	2	33
Salzer	14	0	0

Im ganzen bei 188 Hernienoperationen 9 Rezidive, gleich 5 %.

A. W. Meyer gibt in seiner ausgezeichneten Darstellung „Die Schenkelhernie“ Heidelberg 1917, S. 83 eine Statistik der Erfolge der Schenkelhernienoperationen bis 1917. Wenn man seine Statistik mit Tabelle 6 vergleicht, so besteht eine vollkommene Uebereinstimmung in den Resultaten für die Methoden nach von Frey und Küster; Billroth hat dort 16 bis 18 % Rezidive, hier 12 %, Bassini dort 0 %, hier 3,7 %, (die andern Methoden sind statistisch nicht zu verwerten, weil zu wenig Fälle vorhanden sind). Bei Salzer sind dort 8 bis 18 % Rezidive, hier 0 %. Wir sehen also einen vollen Erfolg der von Freyschen Naht.

Betrachten wir nun die Ursachen der Rezidive bei unserm Material. Was die Latenzzeit der Rezidive anbetrifft, so trat das Rezidiv in einem Falle schon einige Tage nach der Operation auf, das zweite ebenfalls schon nach kurzer Zeit, drei weitere traten nach 4 bis 6 Monaten auf, eins nach vier Jahren. Im ganzen sind neun Schenkelhernienrezidive aufgetreten. Bei 188 nachkontrollierten Fällen sind das also 5 % aller Fälle.

Als Nahtmaterial wurde meistens Seide gebraucht. Es handelt sich bei den Rezidiven immer um vormals kleine Hernien. 5 Fälle fallen der Billrothschen Methode zur Last, bei welcher das Lig. Pouparti mit einfachen Knopfnähten an die Pectineusfascie geheftet wird. Es ist anzunehmen, daß die Knopfnähte ausgerissen sind. Zweimal ist ein größerer Eingriff, — denn darum handelt es sich bei Reichs Methode, — eingetreten, die schon reichlich kompliziert ist. Zweimal sind es andere inguinale Methoden, die sonst mit größerem Erfolg angewendet werden. In einem der Fälle bestand Asthma, so daß daran zu denken ist, daß durch die asthmatischen Anfälle die übermäßige und häufige Bauchpresse von Einfluß gewesen ist bei der Bildung des Rezidivs. In einem andern Falle war eine Heilung p. s. mit Sekretion der Bruchwunde vorausgegangen. In 3 Fällen waren größere Lipome vorhanden, in 4 Fällen bestand eine Veranlagung zur Hernienbildung, denn es handelte sich in diesen 4 Fällen um doppelseitige Schenkel- und Leistenhernien, dazu Bauchnarbenhernien und Bauchhernien. In einem Falle bestand neben Lipomen eine Adipositas und ausgedehnte Narbenbildungen von Schenkel- und Leistenherniooperationen her, die die Anatomie außerordentlich unübersichtlich machten, worauf der Operateur ausdrücklich aufmerksam machte im Operationsbericht. Bei dem Kind F 123 bestand die Schenkelhernie von Geburt an. Nach der ersten Schenkelhernienoperation stellte sich bald eine Leistenhernie auf der anderen Seite ein. Auch über der Narbe erschien ein Rezidiv, das 2 Jahre später im Jüdischen Krankenhaus operiert wurde. Nach dem dortigen eingeforderten Bericht wurde das Rezidiv als Leistenhernie angesehen; man könnte danach annehmen, daß bei der ersten Operation eine versteckte Leistenhernie neben der operierten Schenkelhernie übersehen worden ist.

Es kommen hier also verschiedene ungünstige Umstände zu-

sammen. Die Fascie des Pectineus scheint so schwach zu sein, daß evtl. schon das Knüpfen der Nähte bei der Billrothschen Methode die Fascie so beschädigt, daß die Nähte bei der geringsten Bauchpresse ausreißen. Man müßte also versuchen, die Coleyschen Tabaksbeutelnähte, die tiefer und den Muskel schräg angreifen, statt der Billrothschen Knopfnähte, die die Fascie nur oberflächlich fassen, anzuwenden.

Auffallend bei Meyers und unserer Statistik sind die allergünstigsten Resultate der Operationsmethoden nach von Frey und Küster. Die Erfolge müssen offenbar darin ihren Grund haben, daß die Nähte vom Leistenband an das Coopersche Band sehr fest am Periost des horizontalen Schambeinastes liegen und nicht ausreißen können. Voraussetzung für die Erfolge fernerhin ist, daß die Nähte möglichst dicht an die Vene gezogen werden, natürlich ohne die Vene zu komprimieren, worauf Tricomi und Küster übrigens noch besonderen Wert legen. Die Billrothsche Methode ist gewiß sehr einfach, vielleicht sogar zu einfach, weswegen man sie soviel verwendet, aber das Ergebnis in Meyers und unserer Statistik sprechen gegen sie.

Um die inguinalen Methoden richtig beurteilen zu können, haben wir zu wenig Fälle. Meyer hat bei Bassinis Methode keine Rezidive, bei uns treten sie auch in 3,7 % der Fälle. Die Heilung in diesem einen Fall (F 171) war p. p. i. Ein Grund für den Mißerfolg ist nicht zu finden. Schon einige Tage nach der Operation war der Bruch wieder herausgetreten, und die Patientin kam nach größeren Beschwerden 1½ Jahr später wieder zur Operation. Die Schenkelpforte war durchgängig, und es bestand zeitweise eine hühnereigroße Vorwölbung. Die Rezidivoperation geschah nach der Methode von Reich. Ein Rezidiv ist nicht mehr eingetreten (s. F. 207).

Reichs Methode wird bei Meyer noch nicht berücksichtigt, bei uns sind bei 6 Fällen 2 Rezidive, die schon oben besprochen wurden (M 41 und F 166).

Die Pectineusplastik nach Salzer ergab bei uns in 14 Fällen keine Rezidive. Axhausen schlägt vor, sie in Verbindung mit der von Freyschen Naht auszuführen, was auch in einigen Fällen getan wurde, die ohne Rezidive verliefen.

Die von Freysche Naht ist also die erfolgreichste Operation, wie die Resultate der Statistik zeigen. Sie ist also die beste und dazu keine komplizierte Methode. Den inguinalen Methoden gegenüber hat sie weiterhin den Vorteil der kürzeren Dauer. Die inguinalen Methoden sind hier des öfteren dann verwandt worden, wenn gleichzeitig eine gleichseitige Leistenhernie oder eine Anlage dazu vorhanden waren. Die kombinierte Methode, die Axhausen in 7 Fällen anwandte, ist ohne Rezidiv verlaufen, was ja für sie spricht. Für den allgemeinen Gebrauch ist sie aber reichlich kompliziert und kann nur von gewandten und sicheren Operateuren verwendet werden.

Laparatomiemethoden haben, wie schon weiter oben ausgeführt wurde, nur dann Anwndung gefunden, wenn die Laparatomie gleichzeitig zu andern Operationen nötig war.

Kurz zusammengefaßte Hauptergebnisse.

$^7/_8$ aller Schenkelhernien sind klein. Die traumatische Hernie ist sehr selten. In der Anamnese der Schenkelhernien finden wir in der Mehrzahl der Fälle mehrere Geburten und schwere Operationen. Die Abmagerung spielt keine große Rolle. Lungenkrankheiten chronischer Art mit Hustenanfällen kommen ursächlich für das Entstehen der Schenkelhernien in Frage, müßten anamnestisch aber mehr erfaßt werden.

Von 295 Schenkelhernien sind 24 doppelseitig (nur Frauen), 19 mit ein- oder doppelseitigen Leistenhernien vergesellschaftet. Die Heredität spielt keine große Rolle (3 Fälle).

Die Zahl der freien und besonders die Zahl der incarcerierten Schenkelhernien in der Kriegs- und Inflationszeit, ist eine bedeutend größere als zu normalen Zeiten, das Maximum ist im Jahre 1917 und ist dreimal so hoch wie die Zahl der Schenkelhernien im Jahre 1914 und viermal so hoch wie 1925. Die Todesfälle sind ausschließlich in der Kriegs- und Inflationszeit, der Höhepunkt der Mortalitätskurve ist ebenfalls im Jahre 1917. Seit 1922 keine Todesfälle mehr. Jugendliche Hernien im Alter von 0 bis 20 Jahren sind 12 vorhanden, davon 2 kongenital. Das Maximum der Zahl der Schenkelhernien liegt im Alter von 41 bis 50 Jahren und ist von 31 bis 40 Jahren fast ebenso hoch. Im Alter von 21 bis 30 Jahren kommen mehr Schenkelhernien vor, als im Alter

von 61 bis 70 Jahren (die Entstehungszeit der Hernie betreffend). Bei Männern liegt das maximale Auftreten der Hernien etwas höher. Es ist ein Unterschied zu machen zwischen dem Alter des Patienten bei der Operation und dem Alter, wo das Auftreten der Hernie zuerst bemerkt wird. Die Zahlen gehen parallel miteinander, sind nur für das Auftreten der Hernie vielmehr ausgesprochen (Tabelle 2 S. 3). Die Zahl der rechtsseitigen Schenkelhernien ist doppelt so groß wie die der linksseitigen. Die Zahl der Schenkelbrüche bei Frauen ist 6 bis 7 mal größer als bei Männern.

Netzbrüche sind bei freien Schenkelhernien häufiger als Darmbrüche, bei incarcerierten Hernien steht jedoch der Dünndarm als Bruchsackinhalt an erster Stelle. Der Wurmfortsatz ist in 4 % aller Fälle Bruchinhalt, bei unserm Material nur rechtsseitig und nur bei Frauen, Blasenbrüche in 0,3 %, die Adnexe sind in 1,3 % aller Fälle Inhalt des Bruchsacks. Die Seit-zu-Seit Anastomose bei reseziertem Darm wird der End-zu-Endnaht vorgezogen. Darmwandbrüche sind selten.

Irreponibilität führt leicht zur Incarceration. Taxis und Bruchband sollten im allgemeinen nicht mehr in Frage kommen.

Der Incarcerationsring ist manuell zu erweitern, evtl. nach medial hin einzukerben.

Die primäre Mortalität freier Schenkelhernien ist gleich Null. Die sekundäre Mortalität derselben ist $\frac{1}{2}$ %.

Die Mortalität incarcerierter Hernien ist $9\frac{1}{3}$ %, bei Männern etwas höher. Bis 55 Jahre ist die Mortalität der incarcerierten Hernien gleich Null, über 55 Jahre 13 bis 14 %, über 70 Jahre 45 %. Die Mortalitätskurve steigt also mit dem Alter.

Unter den kruralen Methoden ist die von Freysche Naht des Ligamentum Pouparti an das Ligament Cooperi und an das Periost des horizontalen Schambeinastes mit Seidenknopfnähten, weit genug lateral bis in die Gegend der Vene fortgeführt, die Methode der Wahl. Die Modifikation mit der Küsterschen Etagennaht oder mit Salzers Pectineus-Fascienplastik zur Verstärkung erscheint sehr geeignet, Dauererfolge zu erzielen. Wenn man schon Billroths Methode anwendet, dann ist die muskuläre Umgebung mit tiefen schrägen Nähten mitzufassen. Alle komplizierten Methoden sind für den allgemeinen Gebrauch abzulehnen, besonders in der Hand

weniger geübter Operateure. Die inguinalen Methoden werden vorteilhaft bei gleichseitigen Schenkelleistenhernien angewendet.

Rezidive treten in 5 % aller nachkontrollierten Fälle auf, und zwar meist schon kurz nach der Operation. Billroths Methode ergibt die Mehrzahl der Rezidive, Bassini nur 3,7 %, die Methoden nach von Frey und Küster sind ohne Rezidive.

II.

Krankengeschichten.

Abkürzungen: M = Männer, F = Frauen.
A. = Aufnahmedatum.
R.O. = Radikaloperation.
H.f.d. = Hernia femoralis dext.
H.f.s. = Hernia femoralis sin.
dpl. = duplex.
H. ing. = Hernia inguinalis.
L.A. = Lokalanästhesie.
geh. ent. = geheilt entlassen.
gest. = gestorben.
K.R. = kein Rezidiv.

Der Name des Operateurs steht in ( ).

Heilung p. p. i. und Entlassung des Patienten und andere Angaben sind im Text teilweise dann fortgelassen worden, wenn es sich um unkomplizierte, kontrollierte Fälle handelte.*)

---

*) Die Krankengeschichten sind hier von allem Unwesentlichen befreit und sehr gekürzt.

M 1 — H. K. 60 J. — A. 4. 2. 14 — H.f.s.

Hernienbeschwerden seit 3 Jahren. Operation 16. 2. (Türchel) L.A. R.O. nach Bassini 24. 2. Wunde p.p.i. geheilt, Gichtanfall, 4. 3. geheilt ent. 1927 im Dezember K.R.

M 2 — W. A. 72 J. — A. 6. 7. 14 H.f.s. H.ing.s.

Seit 30 J. Leistenhernie, seit 1½ J. Schenkelhernie mit Schmerzen. Befund: Mäßiger Ernährungszustand, systol. Geräusch an der Herzspitze, verschärftes Atemgeräusch. Abdomen: links oberhalb des Lg.ing. ein walnußgroßer Tumor, beim Husten sich vorwölbend. Unterhalb des Ligamentes ein hühnereigroßer Tumor, beim Husten sich vorwölbend, Bruchpforte schlaff, rechts schlaffer Leistenring, linkes Bein in leichter Beugestellung, Strecken und starken Beugen nur unter Schmerzen. 7. 7. Operation (Kühlmann) L.A., Jod-Desinfektion, Freipräparieren der Bruchsäcke in einem Schnitt. Bassini ohne abtragen und Abbinden des Bruchsacks. Der Bruchsack der Schenkelhernie wird abgetragen. Versenkung. Etagennaht. Mastixverband, Sandsack. 15. 7. Nähte entfernt, Wunde reizlos p.p.i. geheilt. Der Patient steht auf, sitzt im Sessel, nachmittags linksseitige Hemi-

plegie, Lähmung rechts, Temperatursteigerung 16. 7. Infiltration beider Unterlappen, Exitus letalis am 17. 7. Sektionsbefund: Gehirnschlag als Diagnose. Frischer anämischer Erweichungsherd im linken Schläfenlappen. Starkes Piaoedem, kein Embolus, keine Arteriosclerose der Arteria cerebri media. Beiderseits hypostatische pneumodische Herde in den Lungen, starkes Lungenoedom, alte Spitzenherde, Randemphysem, Hypertrophie des linken Ventrikels, linksseitiger Niereninfarkt, Pyelitis, cystica, Gallenstein mit der Gallenblasenwand verwachsen, Colitis cystica.

M 3 — H. K. — 30 J. — A. 16. 12. 14 H.f.s. inc.

Bruch seit Kindheit, Bruchband seit dem 14. Lebensjahr. Incarcerationserscheinungen seit gestern, Taxisversuche durch einen Arzt ohne Erfolg, sofortige Operation (Köhler) L.A. Netz und unbeschädigter Darm. Reposition des Darmes, Netz reseziert, die enge Bruchpforte wurde vorher gespalten. R.O. nach Coley Verschluß der Bruchpforte durch Tabaksbeutelnaht. Heilung p.p.i. 31. 12. geh. entl. 1918 im Felde an Lungenerweiterung gestorben.

M 4 — W. M. 43 J. — A. 31. 1. 15 H.f.irr.d.

Seit 3 Tagen Bruchbeschwerden. Befund: Rechts am Lig.ing. taubeneigroßer Tumor irreponibel 1. 2. Operation (Axhausen) L.A. R.O. nach Billroth. Netzzipfel entfernt. Seidenknopfnähte zwischen Lig. ing. und Fasc. pect. Wundheilung p.p.i. 13. 2. entl. 1927 K.R.

M 5 — F. H. — 49 J. — A. 9. 3. 15 H.f.d.

Seit 3 Tagen Bruchbeschwerden rechts, rechter Leistenring offen und frei, Tumor unterhalb des Lig. ing. 10. 3. Operation (Härtl) L.A. hühnereigroße rechte Schenkelhernie R.O. nach v. Frey. Heilung p.p.i. 22. 3. geh. entl. 1927 K.R.

M 6 — F. B. — 53 J. — A. 3. 7. 15 H.f.s. irr.

Unterschenkelfruktur rechts vor 7 Jahren. Vor 15 Jahren Luxation des linken Unterschenkels. Seit 7 Jahren Hernie links, erst reponibel und klein, später größer werdend und irreponibel. 6. 7. Operation (Axhausen) Mischnarkose. Herniotomie. Wundheilung p.p.i. 19. 7. geh. entl. 1927 nicht ermittelt.

M 7 — W. R. — 48 J. — A. 19. 10. 15 — H.f.d.

Bruchleiden seit 20 J., Bruchband seit 2 J. 22. 10. Befund: Faustgroßer Tumor vor der Schenkelbruchpforte, gelappt. 22. 10. Operation (Axhausen) L.A. Längsschnitt, derber Bruchsack mit dicker Wandung, in der Tiefe Netzzipfel, Abtragung von Bruchsack und Netzzipfel, innere Ringnaht des Bruchsackhalses, Spaltung des Externusaponeurose im Verlauf des Leistenkanals und Extraperitoneale Freilegung des Schambeines oberhalb des Lig. ing. Seidenknopfnähte des musc. obl. int. und transv. an den Schambeinkamm, Samenstrang bassiniartig verlegt durch Ext. Aponeurose (Catgutknopfnähte) gedeckt. Seidenknopfnähte des Lig.ing. im Bereich der Schenkelbruchpforte an den Schambeinkamm und Fasc. pect. Heilung p.p.i. 9. 11. geh. entl. 1927 nicht ermittelt.

M 9 — A. S. 58 J. — A. 23. 6. 16 — H.f.inc.d. und H.ing.d.

Seit gestern abend schwere Incarcerationserscheinungen. Befund: walnußgroßer Tumor in der rechten Leistengegend, hart höckerig, irreponibel, Schmerzen im Abdomen. Im rechten Scrotum hühnereigroßer harter Tumor mit höckriger Oberfläche ohne Schmerzen. Operationen (Breslauer) L.A. R.O. nach Billroth, Salzer. Netz und Dünndarm im Bruchsack, in befriedigendem Zustand. Lig.ing. an Fasc. pect., Heraufklappen eines Fascienlappens zur Verstärkung. Scrotum rechts: Zyste mit breiigem Inhalt, harte Knochenstückchen, Kastration rechts. Heilung p.p.i. bis auf Granulationsfläche am Scrotum 6. 7. geh. entl. 1927 nicht ermittelt.

M 11 — N. N. 67 J. — A. 20. 11. 16 — H.f.d. inc.

Seit gestern leichte Incarcerationserscheinungen. Taxisversuche durch einen Arzt ohne Erfolg. Befund: Unterhalb des Leibesbandes rechts walnußgroßer irreponibler Tumor vor der Schenkelbruchpforte. 20. 11. Operation (Härtl) L.A. R.O. nach v. Frey. Im Bruchsack eingeklemmter blauroter Dünndarm, mobilisiert, erholt sich rasch. Heilung p.p.i. 1. 12. geh. entl. 1927 Leistenhernie rechts, unabhängig von der Schenkelbruchnarbe.

M 12 — O. K. 47 J. — A. 26. 8. 16 — H.f.d. inc.

Seit 4 Tagen leichte Incarcerationserscheinungen. Befund: In der Mitte der rechten Leistenbeuge apfelgroßer festweicher Tumor, irreponibel Darminhalt? 26. 8. Operation (Reschke) L.A. R.O. nach Bassini. Dünndarm im Bruchsack erholt sich nicht, Resektion, Enteroamastomose. Heilung p.p.i. Nach 7 Tagen entl. 1927 nicht ermittelt.

M 14 — F. H. 67 J. — A. 10. 3. 16 — H.f.d. inc.

Herzleidend, seit gestern heftige Leibschmerzen, erbrechen. Befund: Leicht aufgetriebenes Abdomen, kastaniengroßer harter Tumor unterhalb des rechten Leistenbandes. 10. 3. Operation (Reschke) L.A. Schrägschnitt R.O. Bassini, Lig.ing. durchtrennt. Bruchsackinhalt 5 cm lange schwarzblaue Darmschlinge, Resektion von 15 cm des abführenden und 6 cm des zuführenden Darmteils seitliche Anastomose. Bruchpfortenverschluß Seidennähte durch Internus Lig. Cooperi und untere Lamellen des Lig. ing. Letzteres an Trennungsstellen durch eine Seiden- und zwei Catgutnähte vereinigt etc. Drainage des unteren Wundwinkels. 18. 3. kleine Nekrose, 23. 3. geh. entl., 1927 nicht ermittelt.

M 15 — F. F. 57 J. — A. 7. 10. 16 — H.f.d. inc. und H. ing.

Schmerzen seit heute Morgen unterhalb des Lig.ing. rechts Tumor. Hart und schmerzend. Leib gespannt. Leistenbruch. Operation (Härtl) L.A. R.O. von Frey. Bruchsack leer. Geschwulst kurz vor der Operation zurückgegangen, Abtragung des Brucksacks. Heilung p.p.i. 21. 10. geh. entl. 1925 gest. (Cor.)

M 16 — E. T. 64 J. — A. 24. 4. 16 — H.f.inc.

Gestern Leibschmerzen und Erbrechen, Schmerzen unterhalb des Lig. ing. Tumor. 24. 4. Operation (Reschke) R.O. Bassini. Dünndarm als Bruchsackinhalt, Leistenbruch durchtrennt, der blauverfärbte Darm erholt sich und wird versenkt etc. Heilung p.p.i. 4. 5. entl. 1927 K.R.

M 17 — C. G. 46 J. — A. 29. 4. 16 — H.f.s. inc.

Seit gestern Incarcerationserscheinungen. Auf der Fahrt zur Charité geht die Bruchgeschwulst zurück, unterhalb des Lig.ing. links weicher, flacher Tumor, leerer Bruchsack? 1. 5. Operation (Reschke) L.A. R.O. Bassini. Bruchsack leer. Heilung p.p.i. 11. 5. entl. 1927 K.R.

M 18 — O. E. 57 J. — A. 25. 12. 16 — H.f.d. inc.

Seit 2 Tagen Incarcerationserscheinungen, Tumor unterhalb des Lig.ing. rechts, Leib aufgetrieben. Operation (Härtl) L.A. Herniotomie und R.O. v. Frey. Schwärzliches und riechendes Bruchwasser. blauschwarze Darmschlinge. Resektion. Enteroanastomose, Seit-zu-Seit-Naht, Drainrohr, Heilung p.s. 5. 2. geh. entl. 1927 K.R.

M 19 — W. H. 73 J. — A. 23. 7. 17 — H.f.s.

Nach Verheebn Geschwulst in der linken Seite, Hernie wölbt sich beim Husten vor, 26. 7. Operation (Hildebrandt) L.A. R.O. Billroth. Heilung p.p.i. 3. 8. geh. entl. 1927 nicht ermittelt.

M 20 — K. M. 62 J. — A. 8. 4. 17 — H.f.d. inc.

Seit 3 Tagen Incarcerationserscheinungen. Befund: Unterhalb des Lig. ing. faustgroßer Tumor, Druck schmerzhaft, Haut verändert, Puls sehr weich, sehr frequent. kurze beschleunigte Atmung. Fascies abdominales, Leib gespannt und aufgetrieben. Operation sofort (Härtl) 0,01 M. L.A. im Brucksack tief blaurote Darmschlingen, Einkerbung. Darm vorgezogen, erholt sich etwas, keine Blutung im ganzen Abschnitt, auch nach Ritzen der Serosa nicht, Aethernarkose wegen steigender Unruhe. Reposition des Darms. R.O. Exitus nach beendeter Operation. Sektionsbefund: schwere Ateriosklerose der Aorta, Adipositas cordis. Trachiobronchitis chronika, Hyperämie, Emphysem der Lunge, starker Aethergeruch. Aspiration von Mageninhalt, haemorrhagische Infarzierung und umschriebene Peritonitis des eingeklemmten Teiles, beginnende allgemeine Peritonitis.

M 21 — H. Sch. 61 J. — A. 3. 8. 27 — H.f.d. inc.

Seit einigen Stunden Incarcerationserscheinungen. faustgroße irreponible Leistengeschwulst rechts. 3. 8. Operation (Breslauer) Aether, R.O. v. Frey, beim Erweitern der Bruchpforte geht ein Teil des Inhalts zurück, zarter Bruchsack, Reposition des Netzes. schrittweise Abtragung des verbackenen Restes, Heilung p.p.i. 18. 8. entl. 1927 K.R. Leistenbruch über der Narbe.

M 22 — O. L. 47 J. — A. 26. 6. 19 — H.f.d. inc.

Seit gestern Incarcerationserscheinungen. Operation (Heinemann) L.A. R.O. und Herniotomie, gelbes. riechendes Bruchwasser, kein Abschnürring, Reposition des Dünndarms. Wundabszess. 19. 7. geh. entl. 1927 K.R.

M. 23 — K. M. 55 J. — A. 16. 5. 19 — H.f.d. H.ing.s.

Seit 4 Jahren Bruchbeschwerden, weiche Geschwulst, keine Vorwölbung beim Husten, Lipom, 17. 5. Operation (Sidamgrotzky) L.A. R.O. v. Frey. Leistenhernie Bassini. Heilung p.p.i. 26. 5. geh. entl. 1927 K.R.

M 24 — G. T. 56 J. — A. 31. 1. 19 — H.f.s. inc.

1912 doppelter Leistenbruch und Operation. 1915 nochmals Operation

des Leistenbruches rechts. Seit einem Jahr linkssitzender tiefer Bruch unterhalb des Leistenringes. Seit einigen Stunden Incarcerationserscheinungen. H.f.s. irreponibel, walnusgroß. 31. 1. Operation (Breslauer) L.A. Herniotomie und R.O. v. Frey. Vorliegender Darm wird reponiert, Hämatom. 21. 2. ambulant ent. 1927 K.R.

M 25 — A.K. 47 J. — A. 6. 1. 20 — H.f.d.

Bruchbeschwerden seit einem Jahr, unterhalb der rechten Leiste gestielter Tumor. 8. 1. Operation (Brüning) L.A. R.O. Bassini. Lipomatöses Gewebe um den Bruchsack herum. Heilung p.p.i. 24. 1. geh. entl. 1927 K.R.

M 26 — F.R. 55 J. — A. 29. 6. 20 — H.f.s. inc.

Seit 4 Tagen schwere Incarcerationserscheinungen. Befund: unterhalb des Leistenbandes links kleiner Tumor, irreponibel druckschmerzhaft, Haut gerötet, gutes Allgemeinbefinden, Operation (Sidamgrotzky) L.A., Allgemeinnarkose. Aus dem eröffneten Bruchsack fließt übelriechendes Bruchwasser in mäßiger Menge ab, Netz graurot verfärbt, nekrotisches Darmstück, Leistenband durchtrennt, Laparatomie, Darmwandbruch, übelriechende Flüssigkeit auch aus der Bauchhöhle fließend. Darmresektion im Bereich der Nekrose, blinder Verschluß und Seit-zu-Seit-Anastomose, Jodoformgazestreifen. Naht. 30. 6. unruhig. Blaurote Verfärbung an den Bauchdecken und Scrotum mit Penis, Gasödem, Eröffnung. mißfarbene Bauchmuskulatur, Gasödemserum, Exitus gegen Morgen. Sektionsbefund ergibt ausgedehnte Gasphlegmone der Bauch- und Leistengegend, Schaummilz, Schaumleber etc. Bronchopneumonie, Diffuseitrige Peritonitis, ausgedehnte Hämolyse.

M 27 — W.D. 19 J. — A. 28. 2. 21 — H.f.s.

Seit 4 Wochen Bruchbeschwerden. 1. 3. Operation (Lotsch) L.A. R.O. Salzer. walnußgroßer Lipom mit Peritonealzipfel, Heilung p.p.i. 10. 3. geh. entl. 1927 K.R.

M 28 — E.G. 64 J. — A. 27. 7. 21 — H.f.d.

Bruchbeschwerden seit 5 Monaten, hühnereigroße Geschwulst am rechten Leistenring, 30. 7. Operation (Falb), Aethernarkose, R.O. Berger, Heilung p.p.i. 15. 8. geh. entl. 1927 K.R.

M 29 — M.R. 57 J. — A. 7. 9. 22 — H.f.s.

Seit 5 Jahren Bruchbeschwerden links und rechts, langsam sich vergrößernde Geschwülste, Befund: rechts leere Leistenbruchpforte und Hydrocele, links klein apfelgroße druckempfindliche Schwellung, die dem palpierenden Finger ausweicht, linksseitiger Schenkelfettbruch. 13. 9. Operation (Haucke). Herausluxieren der Hydrocele, Ablassen der Flüssigkeit, Beendigung nach Winkelmann, Heilung p.p.i. 26. 9. geh. entl. 1924 gest., Ursache unbekannt.

M 30 — R.K. 60 J. — A. 6. 6. 22 — H.f.s. irr.

Seit 2 Tagen Bruchbeschwerden, irreponibler Tumor. Oberhalb der rechten Leiste, mehr nach lateral, bruchschmerzhaft, beiderseitige Bruchpforten für eine Fingerkuppe durchgängig, 7. 6. Operation L.A. R.O. Küster. Reposition des Netzes. Heilung p.p.i. 14. 6. geh. entl. K.R.

M 31 — E. S. 54 J. — A. 25. 5. 23 — H.f.d.

Seit 9 Jahren Bruchbeschwerden, hühnereigroße Vorwölbung in Gegend der rechten Schenkelbruchpforte, gestielt, rechter Leistenring eben durchgängig ohne Inhalt, 25. 5. Operation (Landau) L.A. R.O. Salzer. Heilung p.p.i. 6. 6. 23 geh. entl. 1927 K.R.

M 32 — K. B. 25 J. — A. 18. 8. 24 — H.f.d.

Seit einem Jahre Bruchbeschwerden, hühnereigroße Schenkelhernie rechts, 19. 3. Operation (Axhausen) L.A. R.O. Bassini, Heilung p.p.i. 30. 8. geh. entl. 1927 K.R.

M 33 — E. S. 54 J. — A. 4. 5. 24 — H.f.d. inc.

Seit gestern Incarcerationserscheinungen, kinderkopfgroße Geschwulst in der rechten Leiste, irreponibel, 4. 5. Operation (Gohrbandt), Aethernarkose, R.O. Nach Coley, Herniotomie. Netz und Dünndarm, leicht gestaut, Resektion des Netzstückes, Reposition der Darmschlinge. Heilung p.p.i. 13. 5. geh. entl. 1927 K.R.

M 34 — L. J. 66 J. — A. 19. 8. 25 — H.f.s.

22. 8. Operation (Strauch) nach Kocher in Aethernarkose, Heilung p.p.i. 6. 9. geh. entl. 1927 K.R.

M 35 — R. R. 40 J. — A. 12. 2. 25 — H.f.s.

Seit 4 Jahren Bruchbeschwerden, mannsfaustgroße Schenkelhernie, reponibel, 13. 2. Operation (Strauch) L.A. R.O. Coley, Heilung p.p.i. 23. 2. geh. entl. 1927 K.R.

M 36 — K. B. 27 J. — A. 4. 3. 25 — H.f.s.

Seit 2 Jahren Bruchbeschwerden, mittelgroße Schenkelhernie, 5. 3. Operation (Strauch), R.O. Bassini, Heilung p.p.i. 12. 3. geh. entl. 1927 K.R.

M 37 — F. C. 43 J. — A. 11. 7. 26 — H.f.d.

Seit 21 Jahren Bruchbeschwerden, Bruchband, mittelgroße Schenkelhernie. 12. 7. Operation (Rütz), L.A. R.O. nach Reich, 14. 7. doppelseitige Unterlappenpneumonie. Heilung p.p.i., Pneumonie abklingend, am 22. 7. nach 3 Tagen geh. entl. 1927 K.R.

M 38 — H. M. 60 J. — A. 30. 10. 26 — H.f.d. irr.

Seit Jahren Bruchbeschwerden, kleine Schenkelhernie rechts, Operation (Strauch), R.O. Billroth, gerötetes infarziertes Netz, stark entzündete Wand, Herniotomie, Heilung p.p.i. 11. 11. geh. entl. 1927 K.R.

M 39 — W. M. 65 J. — A. 9. 11. 26 — H.f.d.

Seit einem Jahr Schenkelhernie rechts, ohne Beschwerden. Operation R.O. v. Frey, Netz im Bruchsack, Heilung p.p.i. 26. 11. geh. entl. 1927 K.R.

M 41 — O. G. 39 J. — A. 9. 4. 27 — H.f.d. und H.ing.dpl.

Beide Brüche bestehen seit 5 Jahren ohne Beschwerden, seit einigen Tagen Hervortreten und Schmerzen. 12. 4. Operation rechts (Pickard), L.A. R.O. nach Reich, links Bassini. Heilung p.p.i. 20. 4. geh. entl. 1928 Rezidiv der Schenkelhernie rechts.

M 42 — H.P. 26 J. — A. 9. 5. 27 — H.f.d.

Bruchbeschwerden seit 3 Monaten, kleine Schenkelhernie rechts, Bronchitis, 12. 5. Operation (Pickard), R.O. nach Küster, Heilung p.p.i. 2.6. geh. entl. 1927 K.R.

F 1 — L.B. 48 J. — A. 16.2.24 — H.f.d.

4 Geburten, Varizen, seit 8 Jahren Schenkelhernie rechts, Bruchband, Adipositas, 18.2. Operation (Gelinsky), L.A. R.O. Billroth, Heilung p.p.i. 10. 3. geh. entl. 1927 verst., Rezidiv nicht gemeldet.

F 2 — E.H. 72 J. — A. 27.2.14 — H.f.d.

Seit 27 Jahren Bruchbeschwerden, Bruchband, kleine Schenkelhernie rechts, reponibel, Bruchforte für einen Finger gut durchgängig, 27.2. Operation (Gelinsky), R.O. Billroth, leerer Bruchsack, Heilung p.p.i. 9.3. geh. entl. 1914 verst. Todesursache unbekannt.

F 3 — E.G. 56 J. — A. 4.3.14 — H.f.s.

Bruchbeschwerden seit 4 Jahren, hühnereigroße Geschwulst der linken Leiste. 5.3. Operation. L.A. R.O. Salzer, Exudat im Bruchsack. 11.3. Angina. 16.3. Wunde p.p.i. verheilt, entl. 1927 nicht ermittelt.

F 4 — K. v. W. 40 J. — A. 9.3.14 — H.f.s.

Bruchbeschwerden seit 4 Wochen, Tumor in der linken Leiste. 10. 3. Operation (Gelinsky). L.A. Nach dem Wegpräparieren des Fettes ist keine Hernie festzustellen, sondern ein pflaumengroßes Knäuel von varikös erweiterter Venen, die unterbunden und entfernt werden. Wunde p.p.i., geh. entl. 17.3. An Gasvergiftung infolge Nervenschwäche 1921 verst. Rezidiv nicht gemeldet.

F 5 — M.H. 31 J. — A. 18.5.14 — H.f.d.

Kyphoskoliose, Schenkelbruch rechts, schlechtsitzendes Bruchband, seit 2 Tagen Beschwerden am irreponiblen Bruch. 22.5. Operation (Schroth), L.A. R.O. Küster, adhärentes Netz. Etagennähte zwischen Leistenband und Adduktorenfascie. Heilung p.p.i. 8.6. geh. entl. 1927 K.R.

F 6 — A.M. 48 J. — A. 4.6.14 — H.f.d. inc.

3 Geburten und Bauchfellentzündung, seit 3 Tagen Incarcerationserscheinungen, hühnereigroßer druckschmerzhafter Tumor, 4.6. Operation (Heinemann). Mischnarkose R.O. Billroth 20 cm Dünndarmschlinge ohne Netz eingeklemmt, zuführender Ast wenig, abführender Ast stark abgeschnürt, Reposition gelingt. Heilung p.p.i. 20.6. geh. entl. 1927 K.R.

F 7 — A.W. 35 J. — A. 22.6.14 — H.f.d. und H.ing.s.

7 Geburten, eine Fehlgeburt. Bruchband, Beschwerden. Rectusdiastase, Leistenbruch rechts, Schenkelbruch links, 24.6. Operation (Breslauer), L.A. R.O. v. Frey, leerer Bruchsack, links Bruchsack mit wässriger Flüssigkeit und dicken Wänden, Heilung p.p.i. 13. 7. geh. entl., Leibbinde. 1927 K.R.

F 8 — G.H. 22 J. — A. 4.7.14 — H.f.s.

Seit 1½ Jahren Bruchbeschwerden. Schenkelhernie links. 10.7. Operation (Burkhardt) L.A. R.O. Ruggi. Inhalt Netz. Heilung p.p.i. 27.7. geh. entl. 1927 nicht ermittelt.

F 9 — A.B. 42 J. — A. 27.7.14 — H.f.s.inc.

Seit 4 Jahren Bruchbeschwerden, seit gestern Incarcerationserscheinungen. 27.7. Operation (Hildebrandt), Mischnarkose R.O. v. Frey, Darm, nicht gangränös, Bruchwasser, 5.8. Heilung p.p.i., geh. entl. 1927 nicht ermittelt.

F 10 — A.D. 45 J. — A. 18.9.14 — H.f.d.inc.

4 Geburten, Bruchband, nach Bruchbeschwerden seit 4 Jahren, seit heute Morgen Incarcerationserscheinungen, Landarzt, Taxis ohne Erfolg. Bauch aufgetrieben, wurstförmige Resistenz, oberhalb des Lig. ing. rechts, unterhalb des Lig. ing. hühnereigroße Vorwölbung, Operation (Härtl) L.A. Herniotomie und R.O. Billroth, Bruchwasser unverändert, kleine Darmschlinge rötlichblau, erholt sich, Heilung p.p.i., 3. 10. geh. entl. 1927 nicht ermittelt.

F 11 — P.M. 49 J. — A. 1.11.14 — H.f.dpl.inc.

Seit 6 Jahren Bruchbeschwerden links, seit ½ Jahr Schenkelhernie rechts, seit gestern schwere Incarcerationserscheinungen, Haut gerötet über der rechten Schenkelbruchpforte und faustgroßer Tumor, Operation (Härtl) L.A. rechts und links Billroth, rechts klumpig verdicktes Netz und blauschwarze Darmschlinge, links verwachsenes Netz, Heilung p.p.i. 21.11. geh. entl. 1927 nicht ermittelt.

F 12 — T.H. 70 J. — A. 27.12.14 — H.f.d.inc.

Sofortige Operation (Härtl) L.A. R.O. nach v. Frey, im Bruchsack große Netzklumpen und kleines blauschwarzes Darmschlingenstück ohne Peristaltik, Darmschenkel beim Vorziehen immer sofort stets blauschwarz, Resektion eines 15 cm langen Darmstückes. Seit-zu-Seit-Anastomose mit zweireihiger Seitennaht, Reposition. Während der Operation noch Somnolenz, Kochsalzlösunginfusion, in der Nacht Exitus. Sektion: Operativer Defekt eines Ileumstückes. Haemorrhagische Infarzierung eines spannlangen Stückes, an die Operationsstelle anstoßend, starke eitrige Peritonitis an der infarzierten Stelle, frische diffuse Peretonitis, sonst ohne Belang.

F 13 — M.S. 83 J. — A. 16. 2. 15 — H.f.s.inc.

Bruchbeschwerden seit 15 Jahren. Incarcerationsbeschwerden seit gestern abend. Operation sofort. L.A. RO. Netz wird abgetragen. Heilung p.p.i. 29.2. geh. entl. 1927 nicht ermittelt.

F 14 — P.G. 38 J. — A. 8.3.15 — H.f.d.inc.

Seit 2 Tagen Incarcerationsbeschwerden. Operation (Härtl) L.A. RO. v. Frey. Vorliegendes Netz, Heilung p.p.i. 21.3. geh. entl. 1927 nicht ermittelt.

F 15 — G.C. 42 J. — A. 15.3.15. — H.f.d. inc.

Seit 3 Jahren Bruchbeschwerden, Bruchband, plötzlich große Schmerzen. 19.3. R.O. Inhalt Appendix, Appendectomie v. Frey. Heilung p.p.i. 30.8. geh. entl. 1927 K.R.

F 16 — K.St. 48 J. — A. 4.3.15 — H.f.s. und H.ing.d.

Mißhandlung durch den Mann, Bruchbeschwerden seit einem Jahr, Bronchitis, schlaffe Bauchdecken, Operation (Reschke), L.A. R.O. der Schenkel-

hernie nach Tricomi. Operation der H.ing. nach Bassini. Heilung p.p.i. 17.4. geh. entl. 1927 nicht ermittelt.

F 17 — M.M. 58 J. — A. 12.4.15 — H.f.s.

Operation nach v. Frey. Heilung p.p.i. 23.4. Lungenembolie, Kollaps, Lungeninfarkt, 9.6. geh. entl. 1927 K.R.

F 18 — A.K. 74 J. — A. 6.4.15 — H.f.dupl. inc.

Eine Tochter mit Schenkelhernie rechts, selbst Bruchbeschwerden seit 20 Jahren, Bruchband, seit 2 Tagen Incarcerationserscheinungen. 7.4. Operation (Härtl) L.A. Darm mit Strangulationserscheinungen, Resektion, Seit-zu-Seit-Naht, R.O. v. Frey, Heilung p.s. nach Abszeß, 10.5. geh. entl. 1927 verstorben gemeldet.

F 19 — G.W. 55 J. — A. 16.4.15 — H.f.s.inc.

Seit 2 Tagen Incarcerationsbeschwerden, Taxis durch Arzt ohne Erfolg. Operation (Reschke) L.A., blutig tingierte Flüssigkeit im Bruchsack, blaurot verfärbter Dünndarm ohne Peristalik nach Kochsalzlösung, Resektion, Seit-zu-Seit-Naht. R.O. nach v. Frey Drain, Heilung p.s. nach Sekretion. 15.5. ambulant entl. 1927 nicht ermittelt.

F 20 — P.F. 38 J. — A. 19.4.15 — H.f.s.

20.4. R.O. nach v. Frey durch (Axhausen) Heilung p.p.i. 6.5. geh. entl. 1927 K.R.

F 21 — L.B. 65 J. — A. 3.5.15 — H.f.s.

Seit 2 Jahren Bruchbeschwerden 6.5. Operation (Axhausen) R.O. v. Frey, Heilung p.p.i. 14.5. geh. entl. 1927 K.R.

F 22 — A.F. 44 J. — A. 7.5.15 — H.f.s.inc.

Seit gestern Incarcerationserscheinungen. 7.5. Operation (Härtl) R.O. v. Frey, Netzresektion 1927 nicht ermittelt.

F 23 — J.A. 70 J. — A. 23.7.15 — H.f.d.inc.

Seit heute Incarcerationserscheinungen Myocarditis, Varizen, schlechter Allgemeinzustand, 23.7. Operation (Reschke) L.A. Darmreposition R.O. v. Frey, Heilung p.p.i. in die erste Innere Klinik verlegt. 1927 nicht ermittelt.

F 24 — M.H. 44 J. — A. 30.7.15 — H.f.dupl.

Seit 12 Jahren Bruchbeschwerden, 2. und 11.8. Operation (Axhausen), Inguinale Methode rechts. Bruchsack pflaumengroß abgetragen, Leistenkanal durch Längsschnitt geöffnet, oberhalb der Senkfläche des Leistenbandes wird die Fascie eingeschnitten vom Tuberculum pubicum aus, Stumpf des Bruchsacks durch den Schlitz gezogen und die Muskulatur nach oben verlagert, weiter nach Bassini. Heilung p.p.i., 25.8. geh. entl. 1927 K.R.

F 25 — E.M. 19 J. — A. 11.11.15 — H.f.dpl.

Bruchbeschwerden seit 2 Jahren, Bruchband. R.O. nach Bassini, Heilung p.p.i. geh. entl. 1927 K.R.

F 26 — H. P. 24 J. — A. 19. 5. 15 — H.f.s.irr.

20. 9. Operation (Axhausen) R.O. kombinierte Methode, vgl. F. 24 1927 K.R.

F 27 — A. W. 57 J. — A. 18. 10. 15 — H.f.d.inc.

Incarcerationserscheinungen und Beschwerden seit 8 Tagen. 19. 10. R.O. (Reschke) Bassini. Nekrotisches Netz wird abgetragen. Heilung p.p.i. 30. 10. entl. 1927 K.R.

F 28 — E. K. 54 J. — A. 1. 11. 15 — H.f.d.inc.

Seit 2 Tagen Incarcerationserscheinungen. 3. 11. Operation (Härtl) R.O. v. Frey, verdicktes, wandständiges Netz, Heilung p.p.i. 22. 11. entl. 1927 K.R.

F 29 — F. H. 74 J. — A. 5. 12. 15 — H.f.d.inc. Ileus.

Seit 5 Tagen peritonitische Erscheinungen, schlechter Ernährungszustand, Puls 120, gerötete Haut über der verdickten Schenkelbruchpforte, sofortige Operation (Härtl) nach 0,01 M. L.A., stinkender Bruchsackinhalt, schmierig erweichter, perforierter Darm, Laparatomie, Resektion von 80 cm Dünndarm. Seit-zu-Seit-Naht, Bauchnaht, R.O. v. Frey, Drain, geringe Sekretion. 7. 1. ambulant entlassen, 1917 verstorben.

F 30 — L. H. 46 J. — A. 7. 12. 15 — H.f.d.irr.

8. 12. Operation (Axhausen) kombinierte Methode, wandständiges Netz wird angetragen. Bruchpfortenverschluß und Vernähung des Internus mit Ligamentum Cooperi, nach Eröffnung des Leistenkanals durch fortlaufender Catgutnähte, Leistenband und Fascia pectinea, durch Seidenknopfnähte, Heilung p.p.i. 21. 12. entl. 1927 verstorben gemeldet.

F 31 — A. H. 42 J. — A. 12. 12. 15 — H.f.d. inc.

Seit gestern Incarcerationserscheinungen, Taxis ohne Erfolg, Operation (Härtl) unbeschädigte Darmschlinge im Bruchsack, Peritoneumringnahtverschluß, R.O. v. Frey, Heilung p.p.i. 21. 13. geh. entl. 1927 K.R.

F 32 — F. S. 60 J. — A. 14. 12. 15 — H.f.s. inc.

Seit 3 Tagen Incarcerationserscheinungen, Taxisversuche ohne Erfolg, gerötete Haut über der Bruchstelle, 15. 12. Operation (Härtl), Cyste vorliegend mit braunem Inhalt, bränliches Bruchwasser, R.O. v. Frey, Heilung p.p.i. 29. 12. geh. entl. 1927 nicht ermittelt.

F 33 — A. W. 41 J. — A. 4. 1. 1916 — H.ing.d. und H.f.s.

Operation (Härtl), links Bruchsack leer, Ringnaht und Abtragung, Schnittverlängerung nach oben, Freilegung des äußeren Leistenringes und des Mutterbandes, Externusaponeurosenspaltung in Richtung des Leistenkanals, tiefe Muskelschicht Internus und Transversus, an das Ligamentum Cooperi, Nadel zur äußeren Bruchpforte heraus nach Berndt, oberes Fadenende gleichfalls durchgezogen und geknotet, Catgutknopfnähte für Externusaponeurose, das Mutterband angezogen und umstochen. Rechts Bassini. Heilung p.s. nach Hämatom, links Abszeß, 22. 2. geh. entl. 1927 K.R.

F. 34 — E. S. 58 J. — A. 8. 12. 16 — H.f.dpl. inc.

Schwere Incarcerationserscheinungen seit 3 Tagen. Operation (Breslauer), trübes stinkendes Bruchwasser, blauroter Darm, lebensfähig, wird

reponiert, ebenso verwachsenes Netz, R.O. v. Frey, Heilung p.p.i. 22. 12. geh. entl. 1927 K.R.

F 35 — A. H. 58 J. — A. 19. 5. 16 — H.f.s. inc.

Seit 8 Tagen Incarcerationserscheinungen. Operation (Härtl), gangränöse Darmschlinge, Resektion von 30 cm Dünndarm, R.O. v. Frey, Heilung p.s. nach Sekretion. 24. 6. geh. entl. 1927 K.R.

F 36 — M. E. 66 J. — A. 8. 11. 16 — H.f.d. inc. Ileus.

Seit 4 Tagen schwere Incarcerationserscheinungen mit peritonitische Erscheinungen, gerötete Umgebung der Bruchgegend, 8. 11. Operation (Breslauer) Mischnarkose, Netz und nekrotischer Darm, Schnürfurchen sind perforiert, Resektion einer 10 cm langen Dünndarmschlinge, Seit-zu-Seit-Naht, Appendectomie des dem Bruchsack anliegenden Wurmfortsatzes. R.O. Küster, 13. 11. Exitus nach zunehmender Herzschwäche.

F 37 — A. H. 50 J. — A. 5. 3. 16 — H.f.d. inc.

Seit gestern Incarcerationserscheinungen. Operation (Härtl), Resektion einer 20 cm langen Dünndarmschlinge, R.O. v. Frey, Heilung p.p.i. 23. 3. geh. entl. 1927 K.R.

F 38 — P. F. 53 J. — A. 22. 8. 16 — H.f.d. inc.

Seit 2 Tagen Incarcerationserscheinungen, Operation (Härtl), wandständiges Netz und blaurote Dünndarmschlinge, Reposition, Netz abgetragen, R.O. v. Frey, Wunde p.p.i. geh., 15. 9. entl. 1927 K.R.

F 39 — A. P. 53 J. — A. 26. 3. 16 — H.f.d. inc.

Seit heute Incarcerationserscheinungen, Operation (Härtl), wandständiges Netz und unbeschädigter Darm, R.O. v. Frey 12. 4. geh. entl. 1927 nicht ermittelt.

F 40 — P. J. 50 J. — A. 12. 4. 16 — H.f.d. inc.

Muskellues, seit 8 Tagen Incarcerationserscheinungen, Operation (Härtl), Darmwandbruch, Reposition, Abtragen des vorliegenden Netzes. R.O. v. Frey, wegen des stinkenden Bruchwassers wird Catgut verwendet, Drain, Heilung p.s. nach Abszeß, 24. 4. nach Nervenklinik zurückverlegt. 1927 im Ausland.

F 41 — M. P. 64 J. — A. 1. 8. 16 — H.f.d. inc.

Seit gestern Incarcerationserscheinungen, Operation (Härtl), blutiges Bruchwasser, blaurote Dünndarmschlinge, R.O. v. Frey, Heilung p.p.i. 16. 8. geh. entl. 1927 K.R.

F 42 — D. H. 63 J. — A. 17. 11. 16 — H.f.s. inc.

Seit heute Morgen Incarcerationserscheinungen mit entzündlicher Rötung, Operation (Breslauer) Aethernarkose, nekrotisches Netz wird reseziert, R.O. v. Frey, Heilung p.p.i. 16. 12. geh. entl. 1922 an Ileus gestorben.

F 43 — L. F. 59 J. — A. 20. 7. 16 — H.f.d.

Wunde Hautstelle durch Bruchband, 21. 7. Operation (Hildebrandt), leerer Bruchsack R.O. v. Frey, Heilung p.s. Hämotom, 16. 8. ambulant entlassen, 1927 nicht ermittelt.

F 44 — A. A. 55 J. — A. 6. 11. 16 — H.f.s. inc.

1904 Bruchoperation rechts, seit gestern Incarcerationserscheinungen. Operation (Breslauer), Netzreposition R.O. v. Frey, Heilung p.p.i. 25. 11. geh. entl. 1927 K.R.

F 45 — E. K. 28 J. — A. 13. 11. 16 — H.f.d.

Reposition erfolglos, Operation (Breslauer), R.O. Billroth, Heilung p.p.i. 11. 12. entlassen. 1927 nicht ermittelt.

F 46 — M. R. 40 J. — A. 8. 8. 16 — H.f.d.

Operation (Härtl) wandständiges Netz abgetrennt, R.O. v. Frey, Heilung p.p.i. 27. 8. entl. 1927 nicht ermittelt.

F 47 — F. H. 46 J. — A. 16. 3. 16 — H.f.d.

Operation (Axhausen) kombinierte Methode vgl. F 30. Heilung p.p.i. 7. 4. entl. 1927 nicht ermittelt.

F 48 — H. F. 49 J. — A. 24. 7. 16 — H.f.s.

Bruchband, Operation (Hildebrandt), R.O. v. Frey, Heilung p.p.i. 10. 8. entl. 1927 K.R.

F 49 — M. S. 44 J. — A. 28. 8. 16 — H.f.d. inc.

Seit gestern schwere Incarcerationserscheinungen, gerötete Haut über dem Schenkelbruch, Operation (Härtl), Drüsen vor dem Bruchsack werden entfernt, kleiner Bruchsack, kleiner Darmwandbruch, Reposition, R.O. v. Frey, Heilung p.p.i. 16. 9. entl. 1927 K.R.

F 50 — B. S. 50 J. — 18. 1. 16 — H.f.s. inc.

Seit 3 Tagen Incarcerationserscheinungen. harter Leberrand, Operation (Härtl) blauschwarze Drüsen vor dem Bruchsack, Bruchsackwand mürbe und rötlich, Bruchsack leer, innere Ringnaht, R.O. v. Frey, Heilung p.p.i. 18. 2. entl. 1927 nicht ermittelt.

F 52 — P. St. 66 J. — A. 8. 4. 16 — H.f.d. inc.

Seit 8 Tagen Beschwerden, seit einigen Tagen schwere Inc.Erscheinungen, Puls 80, peritonitische Erscheinungen, Operation sofort (Härtl) L.A. eingeklemmte blaurote Darmschlinge nach Einkerbung des Bruchringes hervorzuziehen, entleert sich Koot, auch oberhalb des Leistenbandes im Bauch freier Dünndarminhalt, die vorgelagene Schlinge wird reseziert, Seit-zu-Seit-Anastomose R.O. v. Frey, nach 2 Tagen starke peritonitische Erscheinungen, bei sleinem Puls, Kochsalz, Kampfer, Digalen, Exitus.

F 53 — A. G. 37 J. — 22. 2. 16 — H.f.s. inc.

Seit einigen Tagen Inc.-Erscheinungen. Operation (Axhausen), dunklek Bruchwasser, blaurotes Netz wird abgetragen, R.O. v. Frey, Heilung p.p.i., 9. 3. entl. 1927 K.R.

F 54 — C. C. 31 J. — A. 25. 5. 16 — H.f.d. Rezidiv.

Vor ½ Jahr Schenkelbruchoperation im Städt. Krankenhaus zu Potsdam, bald darauf Rezidiv. Operation (Härtl) R.O. v. Frey, Heilung p.p.i. 9. 6. entl. 1927 nicht ermittelt.

F 55 — E. D. 47 J. — A. 1. 9. 16 — H.f.s. irr.

Seit einigen Tagen irreponibel, Operation (Härtl), Netzresektion, R.O. v. Frey, Wunde p.p.i., 20. 9. entl. 1927 K.R.

F 56 — A. S. 51 J. — A. 4. 9. 16 — H.f.d. irr.

Irreponibel seit 2 Tagen, Operation (Härtl), Netzklumpen abgetragen, R.O. v. Frey, Heilung p.p.i. 22. 9. entl. 1927 K.R.

F 57 — E. M. 40 J. — A. 26. 1. 16 — H.f.d. inc.

Seit einigen Tagen Inc.-Erscheinungen, gerötete Bruchstelle, Operation (Härtl), Dünndarm reponiert, Wunde p.p.i., 10. 2. entl. 1927 K.R.

F 58 — A. F. 90 J. — 13. 3. 16 — H.f.d. inc.

Seit gestern Inc.-Erscheinungen, Puls 120, Operation (Härtl), leicht nekrotischer Netzdarm, nicht vorzulegen, deswegen reponiert, Bauchnaht und R.O. v. Frey, Drain, 19. 3. nachts unruhig, leicht somnolent, gegen ärztlichen Rat, auf dringenden Wunsch der Verwandten entl. 1927 nicht erm.

F 59 — F. H. 64 J. — 1. 11. 16 — H.f.s. inc.

Seit gestern leichte Inc.-Erscheinungen, Operation (Breslauer), Netz-Reposition v. Frey und Salzer, p.p.i., 23. 11. entl. 1927 nicht ermittelt.

F 60 — A. G. 80 J. — A. 9. 10. 16 — H.f.d. inc.

Seit gestern Inc.-Erscheinungen, Bronchitis, Operation (Breslauer), L.A. Netzreposition, R.O v. Frey und Salzer, p.p.i., wegen Lungenaffektion und zunehmender Schwäche in die Innere Klinik verlegt, 1927 nicht ermittelt.

F 61 — P. M. 42 J. — A. 3. 10. 16 — H.f.d. inc.

Operation (Breslauer) Aethernarkose, Netzresektion, R.O. Küster, Salzer, p.p.i., 18. 10. entl. 1927 K.R.

F 62 a u. b — K. S. 69 J. — A. 3. 9. 16 — H.f.d. inc. und H.f.s. irr.

2. 4. 16 Operation (Reschke), links Bruchsack dickwandig, leer, R.O. v. Frey, Heilung p.p.i. 9. 4. entl. rechts H.f.d. ing. Seit gestern Inc.-Erscheinungen, Operation (Härtl), blaurote Dünndarmschlinge, R.O. v. Frey, Heilung p.p.i., 10. 9. geh. entl., 16. 9. Operation eines Leistenbruches links, es wird ein Lipom entfernt, das gestielt im Leistenkanal sitzt, Bassini. 6. 10. geh. entl. 1927 verstorben gemeldet.

F 63 — S. S. 61 J. — 3. 11. 17 — H.f.d.

Operation (Härtl), Bruchsack leer, R.O. v. Frey, p.p.i. 19. 11. entlassen. 1927 K.R.

F 64 — A. S. 73 J. — A. 15. 11. 17 — H.f.s. inc.

Operation (Wendriner), rötliches Bruchwasser, Darmreposition, Netz abgetragen, R.O. Billroth, p.p.i. 29. 11. entl. 1927 nicht ermittelt.

F 65 — H. St. 47 J. — A. 4. 1. 17 — H.f.d. inc.

Seit einigen Tagen Inc.-Erscheinungen, R.O. nach v. Frey, (Breslauer), Netzresektion, p.p.i. 15. 1. Innere Klinik, 1927 K.R.

F 66 — E. T. 70 J. — A. 18. 5. 17 — H.f.d. inc.

Inc.-Erscheinungen seit 2 Tagen, Operation der kindskopfgroßen Schenkelhernie, Chloroformnarkose, wegen der großen Empfindlichkeit der

Frau, Reposition von Netz und Dünndarm, R.O. v. Frey, p.p.i. 2.6. entl. 1927 nicht ermittelt.

F 67 — A.C. 33 J. — A. 30.1.17 — H.f.d. irr.

Operation (Breslauer), wandständiges Netz, Reposition, R.O. v. Frey, 12.3. p.p.i. geh. entl. 1927 nicht ermittelt.

F 68 — E.W. 24 J. — A. 16.4.17 — H.f.d.

18.4. Operation (Breslauer), kleiner leerer Bruchsack, R.O. v. Frey, p.p.i. 30.4. entl. 1927 n. erm.

F 69 — H.W. 48 J. — A. 8.3.17 — H.f.d. inc.

Seit gestern Inc.-Erscheinungen, Operation (Breslauer), Dünndarm und Netzrepositionen, R.O. v. Frey, p.p.i. 22.3. entl. 1927 n. erm.

F 70 — A.W. 43 J. — A. 28.8.17 — H.f.s. irr.

Operation (Härtl), 7.9. dickwandiger fettreicher Bruchsack leer, R.O. v. Frey, p.p.i. 22.9. entl. 1927 n. erm.

F 71 — E.Z. 34 J. — A. 16.6.17 — H.f.d. inc.

Inc.-Erscheinungen seit gestern, Haut gerötet, Operation Wendriner, stinkendes Bruchwasser, Schnürringe, gangränöses Darmstück reseziert, Tamponade, Heilung p.p.i., 7.7. entl. 1927 K.R.

F 72 — E.A. 75 J. — A. 10.1.17 — H.f.d. inc.

Inc.-Erscheinungen seit 2 Tagen, Operation (Härtl), Reposition von Appendix und Dünndarm, R.O. v. Frey, Drain, Heilung p.p.i., 5.2. entl. 1927 n. erm.

F 73 — K.A. 66 J. — A. 29.12.16 — H.f.s. inc.

Seit 4 Tagen schwere Inc.-Erscheinungen, peritonitische Erscheinungen, 30.12. Operation (Breslauer), stinkendes Bruchwasser, wandständiges Netz, Reposition, teilweise nekrotische Dünndarmschlinge. Perforationsöffnung die reichlich Darminhalt entleert, nicht hervorzuziehen, Resektion eines 12 cm langen Darmstückes, Seit-zu-Seit-Naht, Lysolspülung v. Freysche Naht, Kochsalzinfussion, 1.1. Exitus. Obduktion: kotige Peritonitis.

F 74 — H.B. 54 J. — A. 20.3.17 — H.f.s. irr.

Operation (Breslauer), Netzreposition, R.O. v. Frey, p.p.i., 30.3. entl. 1927 n. erm.

F 75 — K.B. 29 J. — A. 23.5.17 — H.f.dpl.

R.O. Billroth (Wendriner), p.p.i. 5.7. entl. 1927 n. erm.

F 76 — B.B. 61 J. — 2.1.17 — H.f.d. inc.

Seit 5 Tagen Inc.-Erscheinungen, Operation (Breslauer), Dünndarm und Netz reponiert, R.O. v. Frey, p.p.i. 5.2. beschwerdefrei entlassen. Carcinom der Colonflexur. Op. abgelehnt. 1927 nicht ermittelt.

F 77 — M.B. 42 J. — A. 23.1.17 — H.f.s. inc.

Seit gestern Inc.-Erscheinungen, Operation (Breslauer), trübes Bruchwasser, Netz- und Dünndarmreposition, R.O. v. Frey, 5.2. Fascie mit Nähten stößt sich ab, 3.3. ambulant entlassen, 1927 n. erm.

F 78 — H. D. 53 J. — A. 10. 7. 17 — H.f.d. inc.

Seit 8 Tagen Inc.-Erscheinungen, Operation (Wendriner), vorliegendes Lipom, Darmbruch, etwas Bruchwasser, Reposition, R.O. Billroth, p.p.i. 9. 8. entl. 1927 K.R.

F 79 — M. E. 43 J. — A. 14. 12. 17 — H.f.s. inc.

Gestern Inc.-Erscheinungen, peritonitische Erscheinungen, Facies abdominalis, schneller kleiner Puls, Operation (Härtl) am 15. 12., während der Operation Perforation einer schwarzen Darmschlinge, Inhalt ergießt sich über die Wunde, Laparatomie, Resektion der Dünndarmschlinge, Mixtorsches Röhrchen, Seit-zu-Seit-Naht, Bauchnaht, Exitus, Sektion: eitrige Peritonitis, beginnende allgemeine Peritonitis, ausgedehntes empfindliches Lungenödem beiderseits etc.

F 80 — A. F. 49 J. — A. 7. 11. 17. — H.f.d. inc.

Seit gestern Inc.-Erscheinungen, Operation (Reschke) Darmreposition, R.O. Bassini, Wunde p.p.i. 22. 11. entl. 1923 Lungenentzündung, gestorben.

F 81 — S. F. 30 J. — A. 27. 11. 17 — H.f.d.

Operation (Härtl) leerer Bruchsack, R.O. v. Frey, Heilung p.p.i. 15. 12. entl. 1927 n. erm.

F 82 — H. F. 6½ J. — A. 18. 11. 17 — H.f. dpl.

Hernie 8 Wochen nach der Geburt aufgetreten, 22. 11. Operation in Narkose, Netzreposition, R.O. v. Frey, Heilung p.p.i. 3. 12. entl. 1927 K.R.

F 83 — M. F. 45 J. — A. 27. 3. 17 H.f.s. inc.

Inc.-Erscheinungen seit 8 Tagen, Operation (Härtl), Netzklumpen und Dünndarmschlinge, Reposition, R.O. v. Frey, 28. 4. p.p.i. geh. entl. 1927 K.R.

F 84 — A. G. 40 J. — A. 28. 1. 17 — H.f.s. inc.

Seit 2 Tagen Inc.-Erscheinungen, peritonitische Erscheinungen, Operation (Breslauer), Dünndarmreposition, R.O. v. Frey, Nahteiterung, 3. 3. geh. entl. 1927 n. erm.

F 85 — M. G. 38 J. — A. 10. 7. 17 — H.f.d.

Operation (Rumpel) Aethernarkose, gestielte Cyste aus Fett, kleiner Bruchsack ohne Inhalt, R.O. Coley. Wundheilung p.p.i. 25. 7. entl. 1927 K.R.

F 86 — H. H. 45 J. — A. 6. 11. 16 — H.f.dpl.

Operation (Breslauer) Aethernarkose, verwachsenes Netz, R.O. Billroth, Oberschenkelthrombose nach 3 Tagen, 4. 1. 17 geh. entl. 1927 K.R.

F 87 — M. H. 41 J. — A. 2. 7. 17 — H.f.s.

Operation (Wendriner) R.O., Billroth, 1. 8. geh. entl. 1927 K.R.

F 88 — M. H. 47 J. — A. 4. 6. 17 — H.f.s.

R.O. v. Frey (Breslauer) Heilung p.p.i. 21. 6. entl. 1927 K.R.

F 89 — F. H. 59 J. — A. 18. 3. 17 — H.f.d. inc.

Inc.-Erscheinungen seit gestern, R.O. v. Frey, (Reschke), trübes Bruchwasser, Netzdarmreposition, p.p.i. 2. 4. ent. 1927 K.R.

F 90 — S. H. 58 — A. 2. 7. 17 — H.f.d. inc.

Seit 3 Tagen Inc.-Erscheinungen, Phlegmone, R.O. Bassini (Wendriner),

Appendix zurückgeschlüpft, Laparatomie und Appendectomie, Drain auf Coecum, Bauchnaht, 15. 9. geh. entl. 1927 nicht ermittelt.

F 91 — B. J. 70 J. — A. 23. 3. 17 — H.f.d. irr.

Operation (Breslauer) R.O. v. Frey, Netzresektion, Darmreposition, Heilung p.p.i., 10. 4. entl. 1927 nicht erm.

F 92 — E. J. 56 J. — A. 20. 4. 17 — H.f.d. inc.

Nabelbruch, Operation (Reschke), Darmreposition, RO. Bassini, Heilung p.p.i. 3. 5. entl. 1927 K.R.

F 93 — P. K. 66 J. — A. 9. 7. 17 — H.f.d.

RO. Billroth (Wndriner), Bruchsack leer, Heilung p.p.i. 25. 7. entl. 1927 n. erm.

F 94 — J. K. 48 J. — A. 28. 6. 17 — H.f.d. inc.

Seit 2 Tagen Inc.-Erscheinungen, R.O. v. Frey (Breslauer), Darm reponiert, Wundabszeß, 4. 8. geh. entl. 1927 K.R.

F 95 — A. K. 39 J. — A. 4. 1. 17 — H.f.d. inc.

Seit 8 Tagen irreponibel. 5. 1. R.O. v. Frey (Breslauer), Netzdarmreposition, Heilung p.p.i., 20. 1. entl. 1927 K.R.

F 96 — E. M. 59 J. — A. 10. 8. 17 — H.f.s. inc.

Heute Inc.-Erscheinungen, vor 6 Monaten Brucheinklemmung rechts im Virchow-Krankenhaus operiert, R.O. Bassini (Härtl), Darmreposition, Heilung p.p.i. 24. 8. 17 entl. 1926 gestorben.

F 97 — M. M. 38 J. — A. 5. 2. 17 — H.f.d. inc.

Lues, seit gestern Inc.-Erscheinungen, (Breslauer) R.O. v. Frey, Inhalt zurückgeschlüpft, Heilung p.p.i. 21. 2. entl. 1927 nicht ermittelt.

F 98 — B M. 37 J. — A. 21. 5. 17 — H.f.s. inc.

Seit 5 Tagen Inc.-Erscheinungen, (Breslauer) R.O. v. Frey, Bruchwasser, Resektion von Netz und Darm, Heilung p.p.i. 6. 6. entl. 1927 n. erm.

F 99 — A. N. 50 J. — A. 16. 10. 17 — H.f.d. inc.

Seit 2 Tagen Inc.-Erscheinungen, 19. 10. (Härtl), R.O. v. Frey, Bruchsack mißfarbig, grünsulziges Exudat, blauschwarze Fettkuppe am Appendix, Appendix reponiert, Heilung p.p.i. 3. 11. entl. 1927 nicht erm.

F 100 — I. N. 49 J. — A. 13. 8. 17 — H.f.s.

17. 8. (Härtl) R.O. v. Frey, wandstarker Netzbruch, Heilung p. p. i. 1. 9. entl. 1927 K.R.

F 101 — N. N. 61 J. — A. 3. 4. 17 — H.f.s. irr.

4. 4. (Breslauer), R.O. v. Frey, wandständiges Netz, Heilung p.p.i. 19. 4. entl. 1927 K.R.

F 102 — C. O. 78 J. — A. 3. 11. 17 — H.f.d. perforata.

Inc.-Erscheinungen seit 6 Tagen, Perforationserscheinungen, Allgemeinbefinden schlecht, Puls beschleunigt, Operation (Härtl), Bruchsack gangränös, Kot, Perforation der eingeklemmten Darmschlinge, Narkose, Laparatomie, Darmresektion, vorher Mixtorsches Röhrchen, Seit-zu-Seit-Anastomose, kein Dünndarminhalt in der Bauchhöhle, Drain und Bauchnaht, Koch-

salzinfussion, Kampfer, Digipurat, 3. 12. Heilung p.p.i. 8. 12. entl. 1927 n. ermittelt.

F 103 — E. O. 58 J. — A. 6. 4. 17 — H.f.s. inc.

Seit 8 Tagen Inc.-Erscheinungen, 7. 4. (Breslauer) R.O. v. Frey, Dünndarm- und Netzreposition, Heilung p.p.i. 23. 4. entl. 1927 n. erm.

F 104 — L. P. 44 J. — A. 16. 1. 17 — H.f.d. inc.

Seit einigen Tagen Inc.-Ersch. 17. 1. (Hildebrandt), R.O. v. Frey und Küster, Bruchwasser, Netzresektion, Heilung p.p.i. 28. 1. entl. 1927 K.R.

F 105 — M. P. 59 J. — A. 21. 2. 17 — H.f.d. inc.

Gestern Inc.-Ersch. 21. 2. (Breslauer), R.O. v. Frey, Bruchwasser, Dünndarm und Netz, Reposition, Heilung p.p.i. 8. 3. entl., 1927 verst. gemeldet.

F 106 — A. S. 57 J. — A. 25. 3. 17 — H.f.d. inc.

Seit gestern starke Inc.-Ersch. mit Eiterpustel in der Bruchgegend, 25. 3. (Reschke), R.O. Bassini, Netzresektion, Drain, linksseitige reponible H.f. nicht operiert, 10 Monate später im Virchow-Krankenhaus, 1927 rechts K.R. links Rezidiv.

F 107 — M. S. 54 J. — A. 24. 2. 17 — H.f.d. irr.

1. 3. (Breslauer), R.O. v. Frey, Netzreposition, Heilung p.p.i. 15. 2. entl. 1927 K.R.

F 108 — A. S. 65 J. — A. 13. 1. 17 — H.f.fs. inc.

Heredität: Die Mutter starb an inc.-H.f. Patient seit heute Mittag Inc.-Ersch. (Breslauer), R.O. v. Frey, getrübtes Bruchwasser, Netz- und Dünndarm-Reposition, 18. 1. Temperatur ohne Eiter, 14. 2. geh. entl. 1927 verstorben gemeldet.

F 109 — E. S. 41 J. — 6. 2. 17 — H.f.dpl.

Operation 12. 2. (Breslauer), rechts wandständiges Netz, links leerer Bruchsack, R.O. v. Frey, Heilung p.p.i. 20. 2. entl. 1927 nicht ermittelt.

F 110 — N. B. 46 J. — 20. 6. 18 — H.f.d.

26. (Holländer), R.O. v. Frey, Bruchsack leer, Heilung p.p.i. 10. entl. 1927 n. ermittelt.

F 111 — O. B. 48 J. — 14. 1. 18 — H.f.d. irr.

28. (Härtl), Bruchwasser, R.O. v. Frey, Heilung p.p.i. 12. entl. 1927 K.R.

F 112 — A. B. 35 J. — 30. 10. 18 — H.f.s.

1. 11. (Wendriner), R.O. Berger, wandständiges Netz, Heilung p.p.i., 9. ambulant entl. 1927 n. erm.

F 113 — E. B. 39 J. — 10. 6. 18 — H.f.d. irr.

Faustgroße Hernie, 14. 6. (Holländer) Chloroformnarkose, R.O. Billroth, Bruchsack leer, Heilung p.p.i. 28. entl. 1927 nicht ermittelt.

F 114 — B. C. 45 J. — 3. 6. 18 — H.f.s. inc.

6. (Wendriner), R.O. Billroth, nekrotisches Netzstück, resiziert, Heilung p.p.i., 17. entl. 27. K.R.

F 115 — A. E. 58 J. — 5. 9. 18 — H.f.s. inc.

Leichte Inc.-Erscheinungen seit 3 Tagen, (Breslauer), R.O. v. Frey,

Bruchwasser, Dünndarmschlinge reponiert, nekrotische Netzteile reseziert, Heilung p.p.i., 19. entl. 1927 K.R.

F 116 — A.F. 34 J. — 19.12.18 — H.f.s.irr.

Seit gestern Inc.-Erscheinungen, höckriger Tumor, 21. (Wendriner), R.O. Billroth, Bruchsack leer, von Fettmassen umgeben, 30.12. Wunde aseptisch, ambulant entl. 1927 nicht erm.

F 117 — A.F. 35 J. — 2.11.18 — H.f.d.irr.

5. (Rumpel). R.O. Salzer. Netzwand verwachsen, Heilung p.p.i., 23. entl. 1927 K.R.

F 118 — K.H. 80 J. — 2.11.18 — H.f.d.inc.

Seit gestern Inc.-Erscheinungen, (Breslauer), R.O. v. Frey, Dünndarm reponiert, Heilung p.p.i. 28. entl. 1927 K.R.

F 119 — J.H. 66 J. — 17.6.18 — H.f.d.

19. (Wendriner), R.O. Billroth, Inhalt schlüpft zurück, Heilung p.p.i. 27. entl. 1927 nicht ermittelt.

F 120 — A.J. 51 J. — 31.1.18 — H.f.d.

4.2. (Hildebrandt), R.O. v. Frey, Netzreposition, Heilung p.p.i. 18. entl. 1927 K.R.

F 121 — B.K. 67 J. — 28.12.17 — H.f.d.inc.

Inc.-Erscheinungen seit 3 Tagen (Breslauer), im Bruchsack Appendix, von ungewöhnlicher Länge, Vorlegung von Appendix und Coecum, Appendectomie, R.O. v. Frey, Heilung p.p.i. 13. entl. 1927 n. erm.

F 122 — M.L. 61 J. — 29.3.18 — H.f.s.inc.

Seit 2 Tagen Inc.-Erscheinungen, (Breslauer) R.O. v. Frey, Dünndarmreposition, Heilung p.p.i. 15. entl. 1927 n. erm.

F 123 — Kind E.N. 5 Jahre — 6.2.18 — H.f.d.

Seit Geburt Schenkelbruch. Unter dem Lig.P. kleine Vorwölbung, 18.2. Operation, Narkose, Netz vorliegend, R.O. Billroth, Heilung p.p.i. 28.2. entl. 1920 Bruchoperation auf der anderen Seite und Rezidiv rechts, Rezidiv stellt sich als Leistenbruch heraus.

F 124 — S.P. 52 J. — 28.5.18 — H.f.s.

Vor einem Jahr Leistenbruch rechts, außerdem Schenkelhernie links, seit 14 Tagen neben der linken Narbe oberhalb des Leistenbandes, mehr nach lateral, fester Tumor, 30.5. Operation (Wendriner), wandständiges Netz, R.O. Billroth, Heilung p.p.i. 11. entl. 1927 K.R.

F 125 — M.R. 45 J. — 2.4.18 — H.f.d.

4. (Wendriner), R.O. Billroth, Heilung p.p.i. 17. entl. 1927 K.R.

F 126 — A.K. 61 J. — 9.1.18 — H.f.d.irr.

11. (Breslauer), R.O. v. Frey, Heilung p.p.i. 25. entl. 1927 K.R.

F 127 — F.R. 48 J. — 22.7.18 — H.f.dpl.inc.

Seit 8 Tagen rechts Inc.-Erscheinungen, 24. (Hildebrandt), R.O. Billroth, rechts im Bruchsack hellrote Gallerte, die Fimbria der Tube umgebend, Reposition der Tube, Heilung p.p.i. 8. entl. 1927 K.R.

F 128 — E. S. 35 J. — 28. 8. 18 — H. f. d.

30. (Breslauer), R.O. v. Frey, Netzreposition, Heilung p.p.i., 12. entl. 1927 K.R.

F 129 — M. S. 40 J. — 16. 4. 18 — H.f.d.

20. (Hildebrandt) R.O. v. Frey, Netzreposition, Heilung p.p.i. 2. 5. entl. 1927 K.R.

F 130 — F. S. 26 J. — 26. 2. 18 — H.f.dpl.

Operation 27. 2. (Wendriner), rechts Fettgeschwulst mit Bruchsack, links dasselbe. R.O. Billroth, Heilung p.p.i. 16. 3. entl. 1927 Rezidiv links.

F 131 — F. S. 49 J. — 12. 8. 18 — H.f.d. inc.

Seit gestern Inc.-Erscheinungen, (Wendriner), Dünndarmreposition, R.O. Bassini, Heilung p.p.i. 24. entl. 1927 K.R.

F 132 — M. S. 19 J. — 27. 2. 18 — H. f. d.

Bruchbeschwerden seit einer Woche, kein Partus, 5. 3. (Wendriner), R.O. Billroth, Drüsen und Fett, Bruchsack leer, Heilung p.p.i. 21. 3. entl. 1927 K.R.

F 133 — K. M. 33 J. — 12. 2. 18 — H.f.d. irr.

19. (Härtl), Netzreposition, R.O. v. Frey, Heilung p.p.i. 4. 3. geh. entl. 1927 K.R.

F 134 — J. Z. 59 J. — 10. 12. 18 — H.f.d. inc.

(Wendriner), R.O. Billroth, schwärzlicher Bruchsack, Darmwandbruch, nekrotische Stelle übernäht in querer Richtung (also nach innen vorspringende Klappe), Reposition, Jodoformgaze, Heilung p.p.i. 22. entl. 1927 verstorben gemeldet.

F 135 — M. B. 40 J. — 22. 4. 19 — H. f. s. irr.

26. (Brüning), R.O. Reich, Heilung p.p.i., pleuritische Reizung, 17. 5. geh. entl. 1927 K.R.

F 136 — T. B. 41 J. — 8. 6. 19 — H.f.d. inc.

Seit gestern Inc.-Erscheinungen, Reposition gelingt ohne Schwierigkeit, 12. 6. (Breslauer), weiter schlaffer Bruchsack ist leer. Heilung p.p.i., R.O. v. Frey, 24. 6. entl. 1927 n. erm.

F 137 — B. E. 35 J. — 11. 9. 19 — H.f.dpl.

25. 9. (Landau), Narkose, R.O. Salzer, links p.p.i., rechts Sekretion, 1. 11. abulant entl. 1927 K.R.

F 138 — L. H. 27 J. — 6. 5. 19 — H.f.d.

8. (Landau), R.O. Reich, Heilung p.p.i. 28. entl. 1927 nicht erm.

F 139 — I.H. 45 J. — 17. 6. 19 — H.f.s. und H. properitonealis d. 19. (Landau). R.O. Reich, rechts (Gohrbandt), Heilung p.p. i. 10. 7. geh. entl. 1927 K.R.

F. 140 — M. H. 23 J. — 3. 2. 19 — H.f.s. und Rezidiv.

Vor 2 Jahren Operation H.f.s. in Dessau, Rezidiv. Leistenbruch Nabel links mit Rezidiv, (Wendriner), 31. R.O. Billroth, Heilung p.s. Sekretion, 8. 3. Gallensteinoperation, 27. 3. geh. entl. 1927 Leistenbruchrezidiv links.

F 141 — B. H. 59 J. — 2. 7. 19 — H.f.d. inc.

Seit 3 Tagen Inc.-Erscheinungen, (Brüning) R.O. Ruggi, Appendix und Darmschlinge, Laparatomie, Resektion und Appendectomie, 8. 7. fieberfrei, 2. 8. geh. entl 17. 10. Operation einer Narbenhernie im oberen Drittel der Narbe, 1927 Rezidiv.

F 142 — M. K. 27 J. — 14. 6. 19 — H.f.s.

17. (Hildebrandt) Netz reponiert, R.O. Billroth, 1927 K.R.

F 143 — A. L. 58 J. — 28. 3. 19 — H.f.d. irr.

31. (Burghardt), R.O. Ruggi, Bruchwasser, geteilter Bruchsack mit-Blindsack. leichte Sekretion, 15. 4. entlassen. 1927 K.R.

F 144 — M. M. 36 J. — 13. 8. 19 — H. f. d.

18. (Hübner), Netz wandverwachsen Resektion, R.O. v. Frey, 1927 K.R.

F 145 — M. M. 28 J. — 6. 10. 19 — H. f. d. irr.

8. (Axhausen), R.O. Bassini, Netz reponiert, 27. K.R.

F 146 — M. O. 52 J. — 13. 4. 19 — H.f.dpl. irr.

15. (Landau), R.O. Ruggi, 1927 verstorben gem.

F 147 — F. R. 49 J. — 8. 10. 19 — H.f.d. irr.

11. (Lotsch), R.O. Salzer, im Bruchsack Fett, 1927 n. erm.

F 148 — H. R. 45 J. — 28. 2. 19 — H.f.et ing. einseitig.

30. (Wendriner), R.O. Billroth, anschließend Bassini, 1927 K.R.

F 149 — I. R. 38 J. — 4. 12. 19 — H.f.s. irr.

Appendectomienarbe, 19. (Wendriner), Bruchsack ist leer, R.O. Billroth, 13. 1. Gallensteine, Operation, 27. 1. II. Med. Klinik, 1927 nicht erm.

F 150 — M. S. 43 J. — 25. 9. 19 — H. f. d.

28. (Lotsch), R.O. Salzer, 1927 K.R.

F 151 — F. V. 53 J. — 22. 3. 19 — H.f.s. et ing. d.

25. (Schroth), beide Bruchsäcke leer, R.O. v. Frey, 1924 verstorben.

F 152 — B. V. 41 J. — 5. 4. 19 — H. f. d. irr.

(Burkhardt). 8. R.O., Kocher, Sekretion, 20. 5. entl. 1927 K.R.

F 153 — E. W. 34 J. — 10. 5. 19 — H.f.d.inc.

10. (Burkhardt), R.O. Bassini, Bruchwasser, Darmresektion, Wundabszeß, 7. 4. geh. entl. 27. K.R.

F 154 — H. W. 74 J. — 30. 6. 19 — H.f.d. inc. — Inc.-Erscheinungen seit 8 Tagen, (Burkhardt), gelbgrüne Darmschlinge. Laparatomie, Resektion von Darm und Netz. Bauchnath, Tamponade, 2. 7. Pneumonie, 3. 7. Exitus. Sektion: Pneum. croup. dext., im Stadium der Anschoppung die linke Lunge, keine peritonitischen Ersch.

F 155 — J. R. 36 J. — 18. 8. 20 — H.f.d.

(Hübner) R.O. Bassini, 1927 K.R.

F 156 — M. W. 34 J. — 20. 5. 20 — H.f.d. irr.

(Sidamgrotzky), wandverwachsenes Netz, R.O. Billroth, 31. Abszeß, 16. 6. geh. entl. 1927 K.R.

F 157 — A. P. 38 J. — 15. 11. 20 — H.f.s.

16. (Sidamgrotzky), Lipom mit Bruchsack verwachsen, R.O. Billroth, 1927 K.R,

F 158 — A. M. 49 J. — 7. 12. 20 — H.f.d.

Vor 9 Jahren Leistenbruchoperation, in der Narbe geringe Vorwölbung, erbsengroße Drüse entfernt, eine Schenkelhernie wird nicht gefunden, 1927 K.R.

F 159 — E. F. 70 J. — 10. 2. 20 — H.f.d. inc.

Kreislaufschwäche, Inc.-Erscheinungen seit heute, starke Anasarka in den Beinen, Lungenemphysmen, Puls beschleunigt, große Leber, Milz tastbar, Eiweiß positiv, (Sidamgrotzky), Operation, R.O. v. Frey. Reposition. einer intakten Dünndarmschlinge, 12. zunehmende Somnolenz, 13. Exitus.

F 161 — A. C. 55 J. — 30. 8. 20 — H.f.d. inc. — Seit 2 Tagen Inc.-Erscheinungen, 1. 9. (Breslauer), Aether, Darmreposition, Netzresektion, R.O. v. Frey, Abstoßung von Fascienteilen, 25. geh. entl. 1927 K.R.

F 162 — E. B. 44 J. — 21. 6. 20 — H.f.s.

23. 6. (Lotsch), Fettpfropf mit Bruchsack, R.O. Salzer, 1927 K.R.

F 163 — M. K. 26 J. — 17. 1. 21 — H. f. d.

(Sidamgrotzky), R.O. Billroth, 1927 K.R.

F 164 — D. H. 60 J. — 8. 2. 21, H.f.d. irr.

(Sidamgrotzky), 9. R.O. v. Frey, Bruchwasser, wandverwachsenes Netz, 24. 3. Wiederaufnahme, Narbenfistel am Trochanter major, ausgebreitetes Erysipel, 8. 4. geh. entl. 1927 verstorben.

F 165 — A. K. 37 J. — 14. 3. 21 — H.f.d.

Varizen (Sidamgrotzky), 15. 3. wandverwachsenes Netz, R.O. Bassini, 1927 K.R.

F 166 — A. S. 58 J. — 3. 5. 21 — H.f.d.

(Stahl) 7. 5. R.O. Reich, Heilung p.p.i. 25. geh. entl. 1927 Rezidiv.

F 167 — C. M. 55 J. — 16. 5. 21 — H.f.d. inc.

(Sidamgrotzky) Narkose, R.O. Bassini, Darmreposition, Abszeß, 18. 6. geh. entl. 1927 K.R.

F 168 — E. R. 44 J. — 10. 6. 21 — H.f.d.

(Sidamgrotzky), Aether, R.O. Reich, Schenkelbruchsack mit Leistenband verlötet, Darm mit Appendix und rechte Adnexe, Laparatomie, kleiner Bauchbruch in den Schnitt miteinbezogen, Appendectomie, Bauchnaht, Heilung p.p.i. 2. 7. geh. entl. 1927 nicht erm.

F 169 — H. S. 45 J. — 20. 6. 21 — H.f.s.

Vor 4 Jahren Leistenbruchoperation links, 21. 6. (Sidamgrotzky), R.O. Billroth, 1927 nicht erm.

F 170 — A. T. 43 J. — 28. 6. 21 — H.f.d. inc.

Schmerzen in der rechten Seite, Bruch seit 2 Tagen mit Uebelkeit, irreponibel, Operation, Lipom am Bruchsack, Inhalt: rechtes Ovarium, Reposition, R.O. v. Frey, leichte Sekretion, 26. 7. abulant entlassen, 1927 K.R.

F 171 — A. J. 35 J. — 26. 7. 21 — H. f. d.
(Stahl), R.O. Bassini, Netz, Reposition, 11. 8. geh. entl. Einige Tage später Rezidiv, Operation am 10. 8. 23, (Hübner), R.O. Reich, 1927 K.R.

F 172 — F. L. 56 J. — 11. 8. 21 — H.f.d.
13. (Hübner), R.O. Coley, 22. Wunde p.p.i. 30. geh. entl. 1927 n. erm.

F 173 — G. Sch. — 17. 11. 21 — H.f.d.
Vor einem Jahre im Urban-Krankenhaus Operation einer rechten Leistenhernie, unterhalb davon Rezidiv (Sidamgrotzky), kein Bruchsack, über die schwache Stelle R.O. nach Bassini, nach der Operation ist die Vorwölbung noch vorhanden, 1927 nicht ermittelt.

F 174 — C. R. 68 J. — 24. 12. 21 — H.F. dpl. inc.
Seit gestern Inc.-Erscheinungen, (Stahl), Narkose, Dünndarmschlinge gangränös, Resektion, Seit-zu-Seit-Naht, Heilung p.p.i. 31. 12. Inc. der linken Schenkelhernie, (Hildebrandt). Inc. Netz im Bruchsack verwachsen, beide Bruchpforten R.O. nach Billroth, linke Wunde mit Sekretion, 1. 1. 22 allgemeiner Zustand verschlechtert sich, abnehmende Herzkraft. Exitus.

F 175 — A. F. 60 J. — 18. 7. 21 — H.f.d.
Cholelithiasis, peritonitische Erscheinungen, Puls 100 (Hildebrandt) Aethernarkose, Laparatomie, Dünndarm wölbt sich vor, Strangulationsring, Schenkelbruch rechts, Herniotomie von der Leiste aus, Reposition der aufgeblähten Därme, Cholecystectomie, Etagennähte, Bauchnaht, etc. nachts Exitus.

F 176 — M. S. 57 J. — 23. 5. 21 — H.f.s. inc.
Seit 2 Tagen Inc.-Erscheinungen (Stahl), R.O. v. Frey, Netzresektion. 1927 K.R.

F 177 — A. K. 40 J. — 14. 3. 21 — H.f.d.
(Hübner) 15. 3. R.O. Salzer, 1927 K.R.

F 178 — E. H. 72 J. — 9. 1. 22 — H.f.d.
(Pickard), R.O. Billroth, 1927 K.R.

F 179 — J. R. 31 J. — 10. 1. 22 — H.f.d.
(Pickard), R.O. v. Frey, 1927 nicht ermittelt.

F 180 — S. B. 75 J. — 23. 1. 22 — H.f.s. inc.
Seit 2 Tagen Inc.-Erscheinungen (Pickard), Lipom vor dem Bruchsack, stark infarziert, im Bruchsack Appendices epiploicae und Colon Sigmoid., nicht infarziert, R.O. Billroth, 6. 2. geh. entl. 1927 verstorben gemeldet.

F 181 — E. K. 61 J. — 15. 2. 22 — H.f.d. — (Pickard), Bruchwasser, am Hals verwachsenes Netz, R.O. Billroth, Wunde p.p.i. 1. 3. geh. entlassen, 1927 nicht ermittelt.

F 182 — M. B. 50 J. — 27. 2. 22 — H.f.d. und Narbenbruch.
(Pickard), 28. Narkose, verwachsenes Netz, R.O. Billroth, Narbenbruchoperation anschließend, Heilung p.p.i. 12. 3. geh. entl. 1927 nicht erm.

F 183 — A. T. 71 J. — 10. 5. 22 — H.f.d. inc.

Seit gestern Inc.-Erscheinungen (Stahl), Narkose, Darmwandbruch, Reposition, R.O. v. Frey, Wunde p.p.i. 27. entl. 1927 K.R.

F 184 — F. J. 34 J. — 18. 5. 22 — H.f.d.

(Sidamgrotzky), Cyste vorliegend, Fettgewebe am Bruchsackhals, R.O v. Frey, Heilung p.p.i. 1. 6. geh. entl. 1927 nicht erm.

F 185 — J. P. 35 J. — 22. 5. 22 — H.f.s.

R.O. v. Frey, 1927 K.R.

F 186 — M. P. 50 J. — 22. 6. 22 — H.f.d.

R.O. v. Frey, (Stahl), 1927 K.R., Nabelbruch Rezidiv.

F 187 — M. R. 56 J. — 6. 7. 22 — H.f.d.

(Pickard), große Verwachsungen von Netz und Bruchsachwand, R.O. Billroth, 1927 K.R.

F 188 — A. F. 69 J. — 18. 7. 22 — H.f.d. inc.

Seit 8 Tagen leichte Inc.-Erscheinungen, (Stahl), 21. 7. Appendix im Bruchsack, R.O. v. Frey, Appendixreposition, Heilung p.p.i. 1. 8. geh. entl. 9. 8. Die Narbenstelle fühlt sich weich an, jedoch ist keine Verwölbung da, die Linea limitans ist tastbar, 1927 verstorben gemeldet.

F 189 — E. B. 40 J. — 1. 8. 22 — H.f.s.

(Gohrbandt), Schenkelbruch mit Cyste und thrombosierten kleinen Gefäßen R.O. Billroth, 14. 8. geh. entl. 1927 nicht ermittelt.

F 190 — E. S. 54 J. — 15. 8. 22 — H.f.d.

16. (Lotsch), Lipome am Bruchsack, Fettgewebsverlagerung in die Bruchpforte und R.O. nach Salzer, Hämatom, 28. 8. geh. entl. 1927 K.R.

F 191 — F. A. 31 J. — 26. 9. 22 H.f.d.?

Vor 2 Jahren Schenkelbruch, Befund: rechts unterhalb der Leiste, pflaumengroßer reponibler Bruch, Netz? 27. 9. (Schröder), es stellt sich ein Leistenbruch heraus, R.O. Kocher.

F 192 — E. K. 27 J. — 16. 11. 22 — H.f.d.

17. (Axhausen), Cyste mit Bruchsack zusammenhängend, kombinierte Methode nach (Axhausen), 1927 K.R.

F 193 — F. K. 57 J. — 29. 11. 22 — H.f.d. irr.

Gestern ging Hernie zurück, Operation (Axhausen) 1. 11. R.O. Bassini, 1927 K.R.

F 194 — A. P. 44 J. — 1. 12. 22 — H.f.d. irr.

R.O. Axhausen, kombinierte Methode, 1927 K.R.

F 195 — M. R. 45 J. — 24. 12. 22 — H.f.d. inc.

Seit 2 Tagen Inc.-Erscheinungen, (Pilz), Aether, wandverwachsenes Netz wird reseziert, R.O. v. Frey, 1927 K.R.

F 196 — A. T. — 2. 12. 22 — H.f.d. inc.

Seit 8 Tagen wechselnde Inc.-Erscheinungen, Puls 90, Temp. 37,3, kindskopfgroße Schenkelhernie, peritoneale Erscheinungen (Axhausen) Aether, Laparatomie, Coecom, Dünndarm und Quercolon mit 2 Schnürringen, Magen

in der Nähe der Bruchpforte, Riß des Quercolons bei Lösungsversuchen, Inhalt über den Bruchsackinhalt sich ergießend, der nach rechts herausgelegt war, Resektion des gesamten Bruchsackinhalts, Seit-zu-Seit-Anastomose zwischen Ileum und Colon, Bauchnaht, Drainage und Tamponade, Situationsnähte, 3. 12. Patient hat sich vom Operationschok nicht mehr erholt, Exitus letalis.

F 197 — B. L. 50 J. — 31. 3. 22 — H.f.s.

Urin- und Stuhldrang, Spitzbauch, apfelgroßer Tumor unterhalb der Leiste links, schwer reponibel, Rectusdiastase. 12. 4. Operation (Falb), Aether, R.O. nach Ruggi, Bruchinhalt: Blasenbruch, Reposition, nach Lösung der Verwachsungen. Heilung p.p.i. 4. 5. Kotstein im Colon descendens, Operation später K.R., an Magenkrebs gestorben.

F 198 — J. W. 22 J. — 27. 2. 22.

Cystenoperation in der Leistengegend, später rechtsseitige Schenkelhernie, Operation (Hildebrandt), nach Bassini, 1927 K.R.

F 199 — L. W. 45 J. 23. 1. 23 — H.f.d. irr.

(Axhausen), R.O. v. Frey, hühnereigroßer bilokulärer Bruchsack, 1927 K.R.

F 200 — F. S. 61 J. — 4. 2. 23 — H.f.d. inc.

Temperatur 37,7, Puls 125, seit 2 Tagen Inc.-Erscheinungen, Schück), R.O. Billroth, Reposition von Dünndarm, 1927 K.R.

F 201 — F. N. 55 J. — 5. 3. 23 — H.f.d.

R.O. nach v. Frey, (Schulz), Heilung p.p.i. 22. geh. entl. 1927 an Brustkrebs gestorben.

F 202 — A. L. 26 J. — 9. 4. 23 — H.f.d.

R.O. nach Salzer, (Schück). 1927 K.R.

F 203 — H. M. 45 J. — 4. 6. 23 — H. f. d.

R.O. nach v. Frey, (Schück), wandständiges Netz wird reseziert, 24. 6. p.p.i. geh. entl. 1927 nicht erm.

F 204 — A. G. 51 J. — 17. 6. 23 — H.f.s. irr.

R.O. nach v. Frey, (Pilz), 1927 K.R.

F 205 — M. M. 34 J. — 25. 6. 23 — H.f.d. inc.

Rezidiv, Schenkelhernienoperation vor 3 Jahren im Paul-Gerhard-Stift, seit 1½ Jahren Rezidiv, seit gestern Inc.-Erschenungen R.O., nach v. Frey (Gohrband), stark verwachsener Bruchsack, Bruchwasser, Netzresektion, Heilung p.p.i. 6. 7. geh. entl. 1927 nicht erm.

F 206 — B. M. 68 J. — 29. 6. 23 — H.f.d. inc.

(Sidamgrtzky) R.O. nach Billroth, rötliches Bruchwasser, Netzresektion, 1927 K.R.

F 208 — A. J. 35 J. — 20. 8. 23 — H.f.s.

(Axhausen) wandverwachsenes Netz, Resektion, kombinierte Methode nach Axhausen, Heilung p.p.i. 30. geh. entl. 1927 n. erm.

F 209 — M. L. 56 J. — 17. 9. 23 — H.f.d.
19. (Warner), mehrkammeriger Bruchsack, R.O. nach v. Frey, 1927 K.R.

F 210 — E. L. 48 J. — 12. 10. 23.
(Lampe), Netzreposition, R.O. nach Bassini, 1927 K.R.

F 211 — H. D. 64 J. — 15. 10. 23 — H.f.d.
(Warner), wandverwachsenes Netz wird reseziert, R.O. nach v. Frey, 1927 K.R.

F 212 — P. K. 62 J. — 16. 10. 23 — H.f.d. inc.
Seit gestern Inc.-Erscheinungen. (Gohrband), Netzresektion, R.O. v. Frey. 22. 10. Heilung p.p.i. zurückverlegt in die I. Med. Klinik, 1924 an Wassersucht gestorben.

F 213 — E. W. 55 J. — 14. 1. 24 — H.f.s. inc.
Seit 2 Tagen leichte Inc.-Erscheinungen, (Lampe), Bruchsack ist mehrkammerig, Bruchwasser, Netzreposition, R.O. v. Frey, Abszeß, Abstoßung eines Catgutfadens, R.O. v. Frey, geh. entl. 1927 K.R.

F 214 — A. H. 45 J. — 17. 1. 24 — H.f.d. irr.
(Lampe), Cyste am Bruchsack, Netzreposition, R.O. v. Frey, 1927 K.R.

F 215 — B. B. 70 J. — 30. 1. 24 — H.f.dpl.
4. 2. (Schück), rechts wandständiges Netz und Appendix, en bloc reponiert, links leerer Bruchsack, R.O. v. Frey, 1927 K.R.

F 216 — E. F. 39 J. — 9. 4. 24 — H.f.d.
(Landau), leerer Bruchsack, R.O. Salzer, 1927 K.R.

F 217 — D. W. 55 J. — 10. 4. 24 — H.f.d.
12. (Pilz), Netzknoten, wird reseziert, R.O. v. Frey, 1927 K.R.

F 218 — E. W. 33 J. — 10. 7. 24 — H.f.d.
14. (Pilz), R.O. nach Ruggi, 1927 K.R.

F 219 — J. S. 51 J. — 5. 8. 24 — H.f.dpl.
Rezidiv, vor 1½ Jahren Schenkelbruchoperation rechts, nach 14 Tagern Rezidiv. 7. (Hübner), Aether, R.O. Billroth, Heilung p.s. 16.9. Operation der linken H.f. (Axhausen), kombinierte Methode, Heilung p.s. bei beiden Sekretion, 4. 10. geh. entl. 1. 12. Leistenbruch rechts, Operation mit Appendectomie, 1926 Vorfall, Haemorrhoidenoperation, 1927 Bauchhernie im Gebiet der Appendixhernie. Schenkelbruchnarbe o.B., Bauchnarbenbruch in der Vereinigung der Leistenbruchnarbe mit der Appendixnarbe.

F 220 — A. F. 56 J. — 1. 9. 24 — H.f.s.
Rezidiv, Operation (Axhausen), Aether, R.O. nach Küster, 1927 K.R.

F 221 — E. D. 44 J. — 15. 9. 24 — H.f.s. inc.
(Hübner), Netzreposition, R.O. Bassini, Fadenfistel, ambulant entlassen, nach 8 Tagen verheilt, 1927 K.R.

F 222 — B. S. 55 J. — 1. 12. 24 — H.f.d.
Leerer Bruchsack, Lipom, R.O. Bassini, 1927 K.R.

F 223 — E. G. 33 J. — 8. 12. 24 — H.f.d. inc.

Seit heute Inc.-Erscheinungen, Herniotomie und R.O. 20. 12. geh. entl. 1927 K.R.

F 224 — M. S. 51 J. — 12. 12. 24 — H.f.d. inc.

H. ing. s. Operation 1912 Urban-Krankenhaus. Dann sehr bald kleines Rezidiv, Operation (Pilz), nach Bassini, Darmreposition, 20. 12. Leistenhernienrezidiv, Operation, 8 Tage später Rezidiv derselben, 1928 kein Schenkelhernienrezidiv.

F 225 — W. R. 32 J. — 29. 4. 24 — H.f.d.

R.O. 1925 Rezidiv, Operation in Leipzig-Lindenau, 1926 neues Rezidiv, Bruchband.

F 226 — H. N. 39 J. — 15. 3. 24 — H.f.s.

(Hübner), leerer Bruchsack, Bassini, 1927 K.R.

F 227 — B. S. 31 J. — 13. 2. 25 — H.f.s.

Gaumenspalte, Operation der H.f.s., (Landau), wandständiges Netz resiziert, R.O. nach Salzer, 1927 K.R.

F 228 — L. O. 44 J. 13. 3. 25 — H.f.d.

17. (Jakobsohn), R.O. Salzer, Blutung aus einer subc. Vene, durch Umstechung gestillt, 1927 K.R.

F 230 — H. K. 45 J. — 30. 4. 25. — H.f.d.

Operation (Jakobsohn) nach Salzer, Netzresektion, 1927 K.R.

F 231 — F. G. 61 J. — 2. 6. 25 — H.f.d.

Typischer Verschluß, Fadenfistel 8. 7. geh. entl. 1927 K.R.

F 232 — E. R. 46 J. — 26. 6. 25 — H.f.s.

(Landau) R.O. nach Salzer, 1927 K.R.

F 233 — M. D. 28 J. — 20. 7. 25 — H.f.d.

Operation (Bumm), kleiner Bruchsack, R.O. nach Salzer, 1927 K.R.

F 234 — A. B. 58 J. — 22. 7. 25 — H.f.s.

schlaffe Bauchdecken, (Dührssen), Bruchsack reicht unter die Fascia lata, wandverwachsenes Netz, Reposition, R.O. Billroth, 1927 K.R.

F 235 — A. B. 46 J. — 3. 8. 25 — H.f.s.

(Jakobsohn), Netz, R.O. 1927 K.R.

F 236 — N. W. 37 J. — 2. 9. 25 — H.f.dpl.

Rechts (Jakobsohn), R.O. nach Küster, links (Dührssen), nach Küster, 1927 K.R.

F 237 — E. V. 61 J. — 2. 12. 25 — H.f.s. inc.

Seit gestern Inc.-Erscheinungen, faustgroße Hernie, Operation (Stahl), trübes Bruchwasser, braunes Netz, gangränöser Dünndarm, Resektion, Seit-zu-Seit-Naht, R.O. v. Frey, Heilung p.s. Abszeß, 17. 12. geh. entl. 1927 nicht ermittelt.

F 238 — K. v. S. 61 J. — 13. 1. 26 — H.f.s. inc.

Seit 2 Tagen schwere Inc.-Erscheinungen, 14. 1. (Dührssen), Herniotomie und R.O. 1927 K.R.

F 239 — H.B. 57 J. — 7.4.26 — H.f.dpl. inc.

Rechts schmerzhaft, Operation (Strauß), faustgroße glatte Lipome, in derem Innern kleinfingergroße Bruchsäcke liegen, links Netzresektion und Abtragung der Lipome, R.O. Billroth, 1927 K.R.

F 240 — P. Sch. 48 J. — 26.4.26 — H.f.d. und ing.s.

29. (Gohrband), Adiopositas macht die Operation sehr schwierig, links am Bruchsack verwachsenes Lipom wird resiziert, R.O. Billroth, Sekretion der Wunde, 10.5. geh. entl. 23.3.27, Schenkelhernie links, (Gohrband), R.O. nach Billroth, in dem durch Verwachsungen topographisch sehr unklaren Gebiet, Heilung p.p.i. 7.4. geh. entl. 12. 9. 27, doppelseitige Rezidive, Operation (Gohrband), Aether, links Schenkelhernienrezidiv, R.O. nach Billroth, rechts Schenkelhernie, R.O. nach Billroth, beiderseits mit starken Catgutfäden, links blande Infektion, 20.10. geh. entl. 18.12.27 nachuntersucht, K.R.

F 241 — E.B. 60 J. — 5.4.26 — H.f.d. inc.

Seit 14 Tagen wechselnde Beschwerden, Operation (Gohrband), derber Bruchsack, blauverfärbt, dickes Bruchwasser, selbst amputierter Netzteil, bohnengroß. R.O. nach v. Frey, 1927 K.R.

F 242 — A.K. 65 J. — 4.5.26 — H.f.s.

(Gohrband), Bruchwasser, Netzreposition, R.O. v. Frey, 1927 K.R.

F 243 — A.G. 63 J. — 25.10.26 — H.f.d.

(Rüdel), spontanes Zurückschlüpfen, R.O. Billroth, 1927 K.R.

F 244 — A.R. 54 J. — 4.6. 26 — H.f.d. inc.

39,4 Temp., kinderkopfgroße Hernie, (Strauß), typische R.O. 1927 K.R.

F 245 — A.M. 43 J. — 22.11.26 — H.f.s.

(Strauß), wandständiges Netz, R.O. v. Frey, anschließend leichte Phlebitis, 13.12. geh. entl. 1927 nicht ermittelt.

F 246 — E.K. 57 J. — 3.1.27 — H.f.dpl.

(Birkenfeld-Jakobsohn), typischer Bruchpfortenverschluß nach Küster, 1927 K.R.

F 248 — M.H. 59 J. — 22.3.27 — H.f.s.

Faustgroße Hernie, mit medialer Ausstülpung, (Gohrband), Aether, Diagnose bestätigt, R.O. nach Küster, 1927 K.R.

F 249 — E. Sch. 31 J. — 22.3.27 — H.f.d.

(Gohrband) R.O. Billroth, 1927 K.R.

F 250 — L.N. 31 J. — 26.2.27 — H.f.s.

(Gohrband), R.O. Billroth, 12.5. geh. entl., nach Heilung p.p.i. 1927 im Dezember kommt der Bruch beim Husten wieder vor.

F 251 — E.A. 73 J. — 22.5.27 — H.f.d. inc.

Seit gestern Inc.-Erscheinungen, (Gohrband), Dämmerschlafnarkose, trübes Bruchwasser, Netzresektion, Darmreposition, Bronchialkatarrh, (erhöhte Temperatur), 12. 1927 K.R.

F 252 — H.K. 37 J. — 1.3.27 — H.f.d.

(Strauch), Netzreposition, typischer Verschluß, im Dezember K.R.

F 253 — M. B. 43 J. — 28. 3. 27 — H.f.d.
(Strauch), R.O. Bassini. Im Dezember K.R.

F 254 — G. D. 25 J. — 23. 6. 27 — H.f.s.
(Rütz), R.O. 5. 7. geh. entl., im Dezember nicht zu erm. (ohne Wohnung).

F 255 — H. F. 37 J. — 9. 5. 27 — H.f.d.
(Pickard), R.O. nach Küster, im Dezember K.R.

F 256 — (32 b) K. W. 61 J. — 26. 12. 16 — H.f.s. inc. H. umb.
(Breslauer), nach Nabelhernienoperation folgt R. O. nach v. Frey, Reposition von Dünndarmschlinge und Netz, im Dezember K.R.

F 257 — (32 a) — E. R. 31 J. — 17. 7. 16 — H.f.s.
Nabelbruch, Operation (Härtl), vorgelagertes Lipom, kleiner leerer Bruchsack, R.O. nach v. Frey, anschließend Nabelbruchoperation, 1927 K.R.

F 258 — A. S. 64 J. — 15. 8. 27 — H.f.d. inc.
Seit einigen Tagen wechselnde Inc.-Beschwerden (Pickard), schwer entzündeter Wurmfortsatz mit dem Bruchsack fest verwachsen, alle Nähte durchschneiden, Verschluß der Bruchpforte, blande Infektion nach einigen Tagen, Abszeß, 10. 9. ambulant entlassen, nachuntersucht im Januar 1928: schwache, etwas ausgebuchtete Stelle im und über dem Operationsgebiet, kein Rezidiv.

F 259 — vgl. 228 — L. O. 47 J. — 17. 8. 27 — H.f.s.
Vor 2 Jahren Schenkelbruch rechts, (Pickard), R.O. nach Küster, im Dezember K.R.

F 262 — A. L. 68 J. — 17. 3. 27 — H.f.s.
(Pickard), Aether, R.O. nach Küster, im Dezember K.R.

F 263 — E. K. 57 J. — 3. 1. 27 — H.f.dpl.
(Birkenfeld-Jakobsohn), R.O. nach Küster, Wundheilung p.p.i., 13. 1. geheilt entlassen, im Dezember kein Rezidiv.

Lebenslauf.

Der Verfasser dieser Arbeit — Alois Funke — wurde am 5. März 1893 zu Berlin geboren, besuchte dort die 16. Berliner Gemeinde-Schule, Präparandie und Lehrerseminar in Paderborn, war von 1914—18 als Kriegsfreiwilliger im Felde, machte 1920 die Reifeprüfung am Gymnasium Paulinum zu Münster, studierte in Münster an der Friedrich-Wilhelms-Universität 5 Semester Philosophie (exp. Psychologie, Geschichte der Philosophie, Geschichte und Naturwissenschaften) und vom Herbst 1920 ab Medizin an der Friedrich-Wilhelms-Universität in Berlin, wo er 1925 sein medizinisches Staatsexamen beendigte und als Medizinalpraktikant ein Jahr an der II. Medizinischen Universitäts-Klinik (Kraus) und anschließend als Volontärassistent an der II. Medizinischen Universitäts-Poliklinik (später v. Bergmann) arbeitete. Am 1. Januar 1927 ließ er sich als prakt. Art in Berlin nieder.